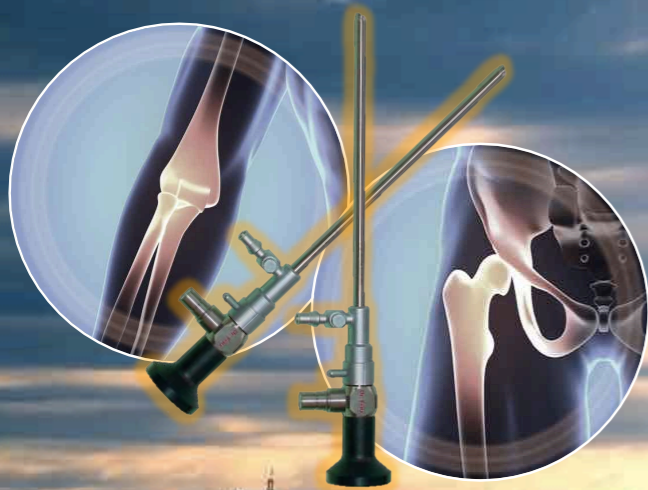


U.O. Chirurgia Protesica e dello Sport
Responsabile: Prof. Massimiliano Salvi
Casa di cura Polispecialistica Sant'Elena, Quartu Sant'Elena (CA) – Kinetica Sardegna, Gruppo Korian.

Chirurgia artroscopica dell'anca e del gomito: due articolazioni figlie di un dio minore



13
Aprile
2018
(9.00 – 17.30)

*Sala conferenze Parco Molentargius / Saline
CAGLIARI, Via La Palma*

Relatori: Dott. Luigi Adriano Pederzini e Dott. Raul Zini

Presidenti: Dott. Francesco Caputo, Prof. Andrea Fabio Manunta
Segreteria scientifica: Dott. Leonardo Puddu e Dott. Francesco Mattia Uboldi
Segreteria organizzativa: Sig.ra Barbara Masala e Sig.ra Clelia Atzori

[Iscrizione gratuita obbligatoria: congressoartroscopia@gmail.com](mailto:congressoartroscopia@gmail.com)

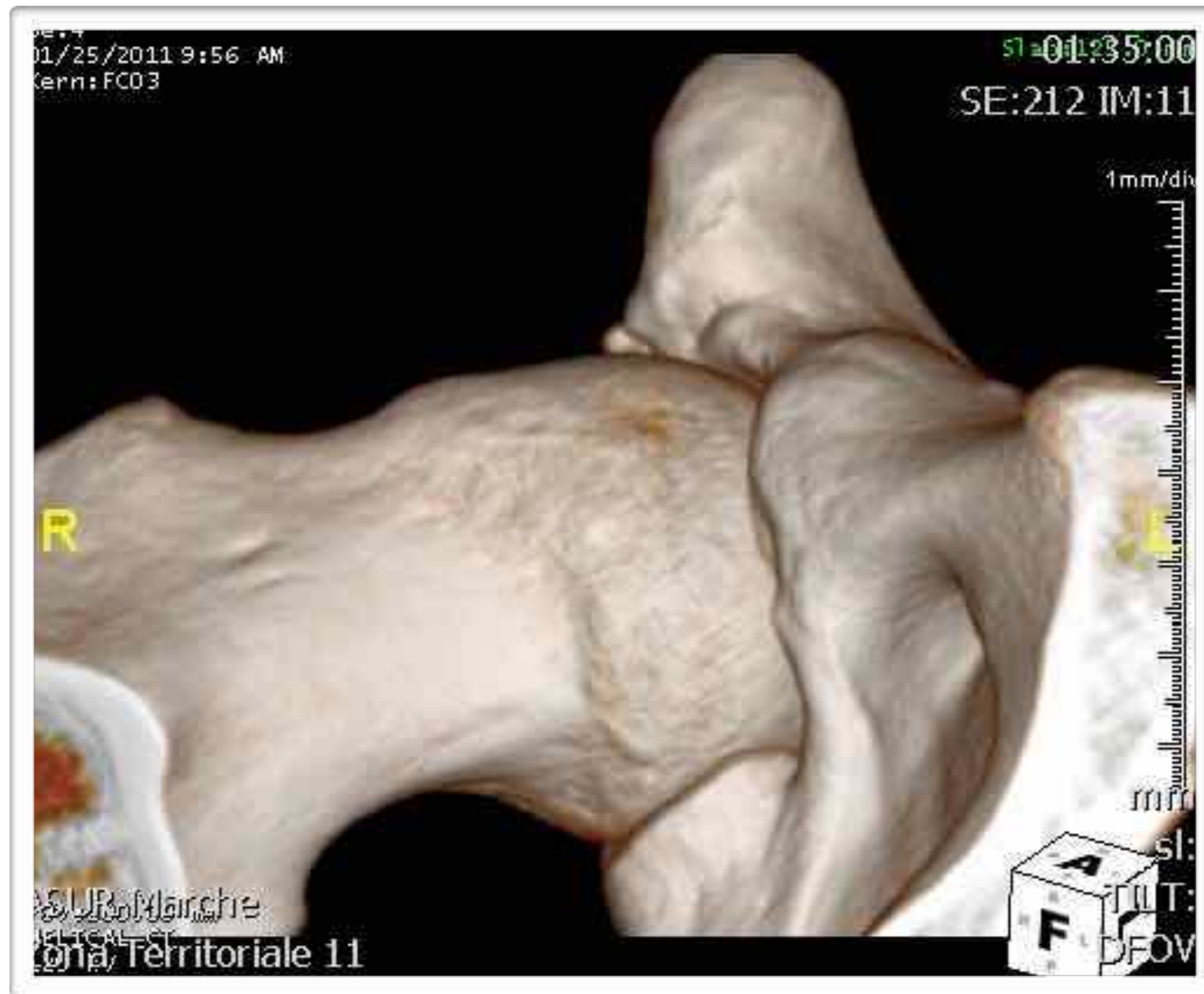

E..L'IMAGING ?

RAUL ZINI



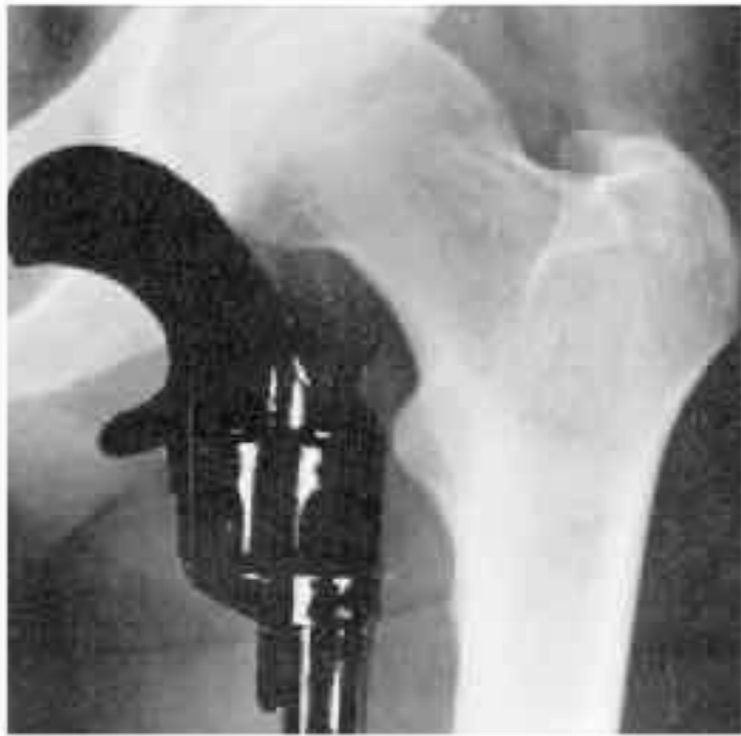LA DIAGNOSI DEL CONFLITTO FEMORO-ACETABOLARE È RADIOLOGICA



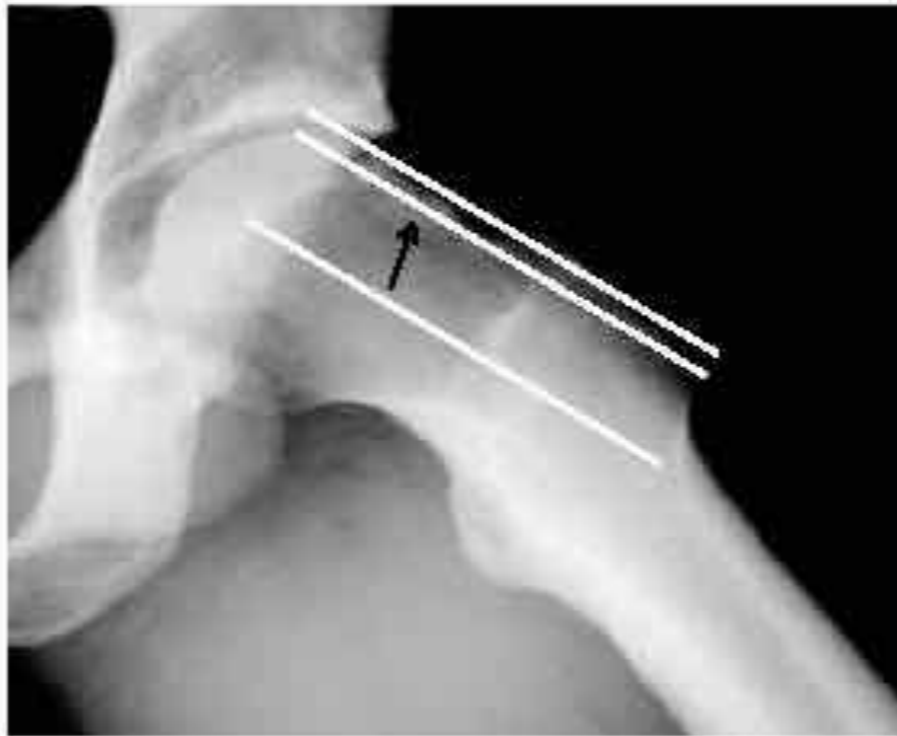UNIVERSITÀ
DEGLI STUDI
DI FERRARA
- EX LAORE FRUCTUS -



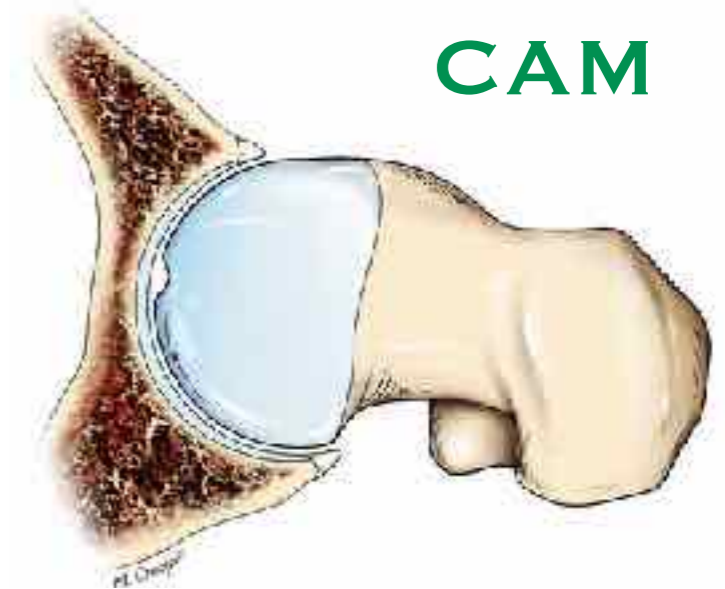
GVM
CARE & RESEARCH



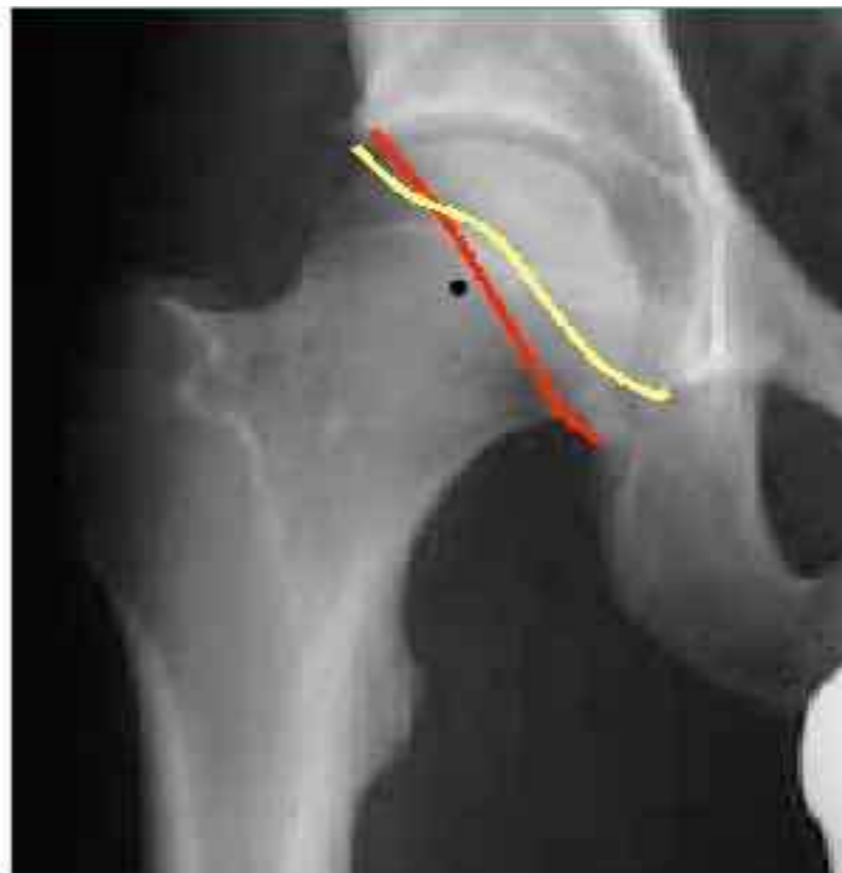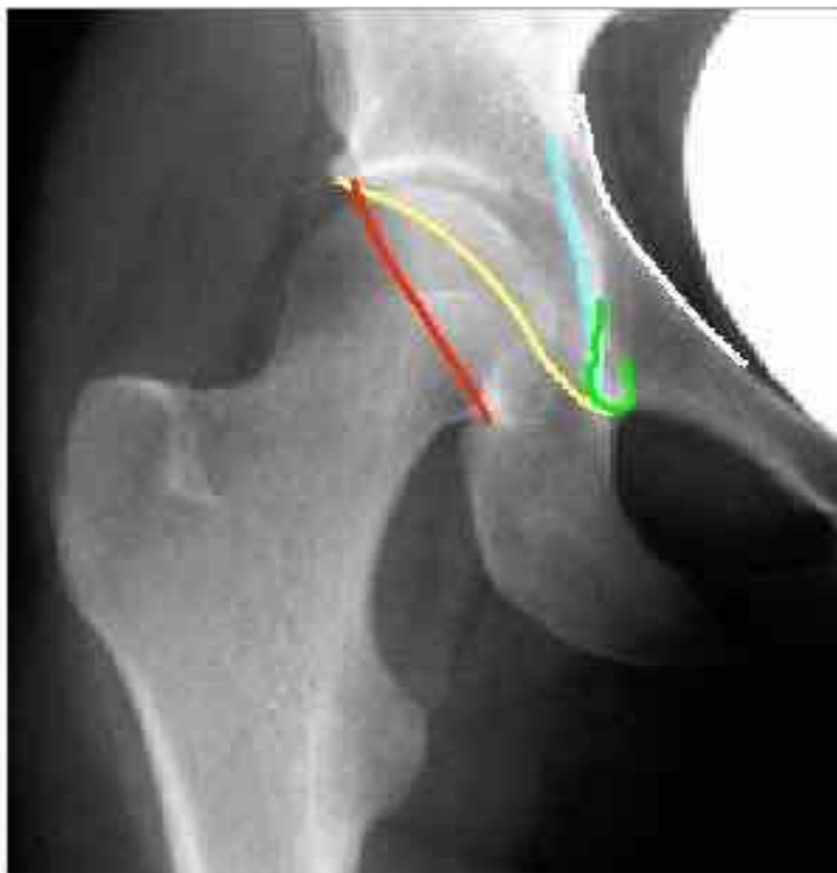“PISTOL GRIP DEFORMITY”



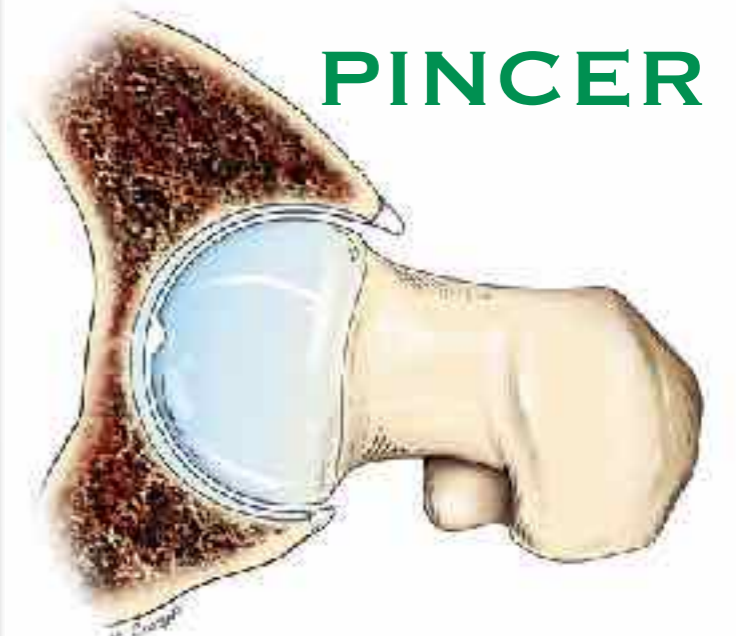
“OFFSET TESTA-COLLO”



CAM



“CROSS OVER SIGN”



PINCER

COSA RICHIEDERE NEL SOSPETTO DI UN F.A.I. ?

1° LIVELLO

➔ RX

AP

ASSIALE FROG-LEG

DUNN 45°

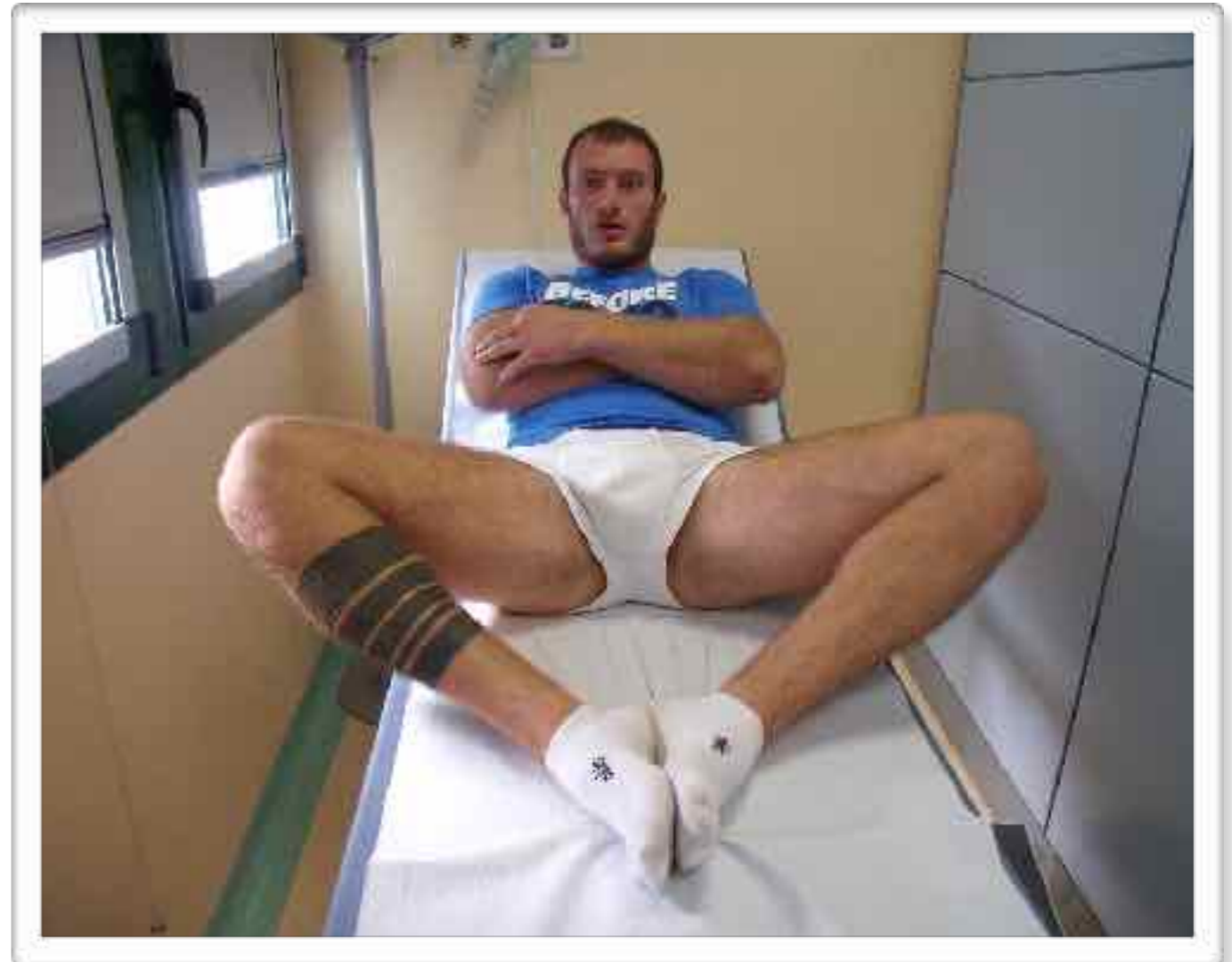FALSO PROFILO (LEQUESNE)

2° LIVELLO

➔ RMN ALTO CAMPO

➔ ARTRO-RMN

➔ TAC 3 D

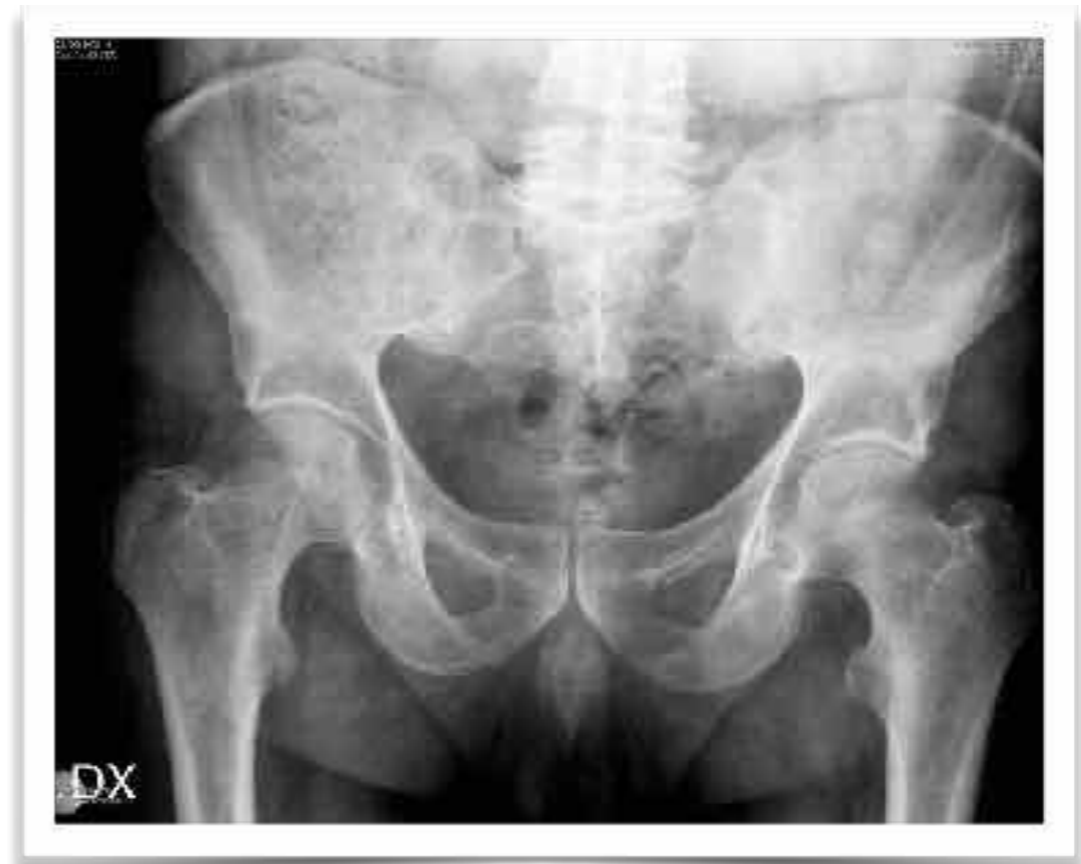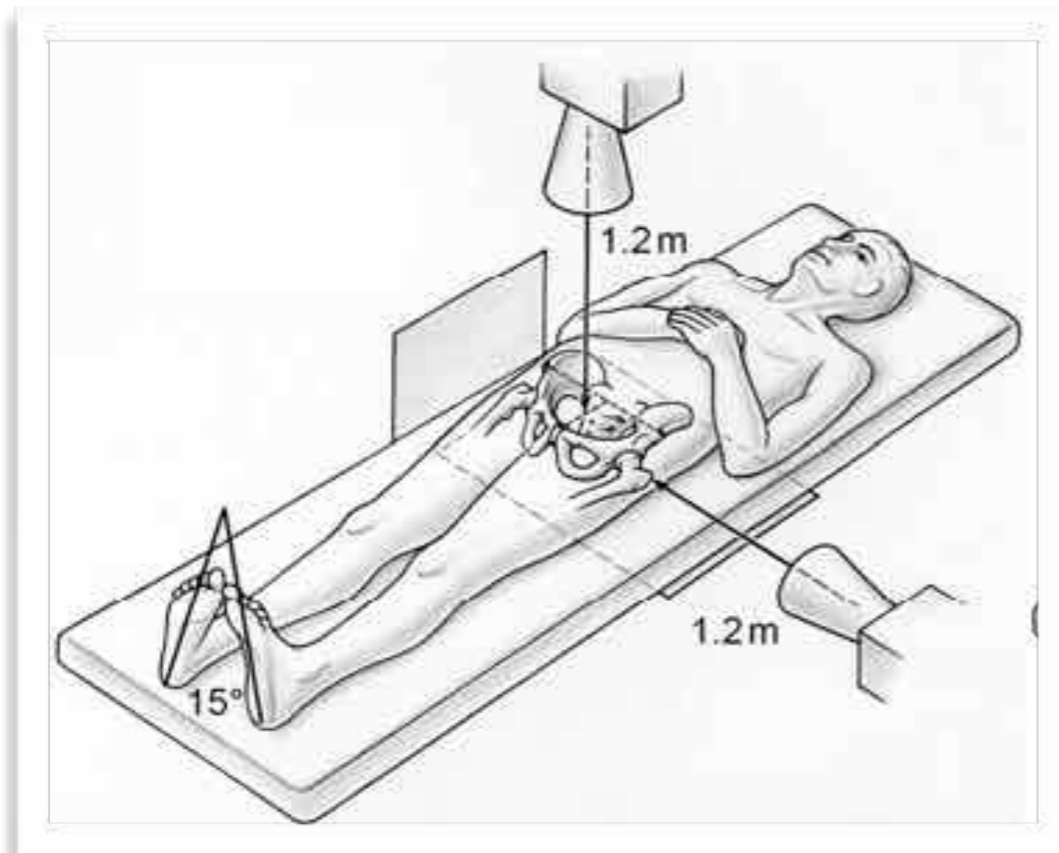


UNIVERSITÀ
DEGLI STUDI
DI FERRARA
- EX LAORE FRUCTUS -



GVM
CARE & RESEARCH

RX BACINO IN A-P



ANTERO-POSTERIOR PELVIC VIEW

ARTI INTRARUOTATI DI 15° PER COMPENSARE L'ANTIVERSIONE

RAGGIO CENTRATO SUL PUNTO DI MEZZO DELLA LINEA CHE
CONNETTE SIA E MARGINE SUPERIORE DELLA SINFISI

RX BACINO IN A-P

VALUTA TUTTA LA PATOLOGIA DELL'ACETABOLO NEL FAI

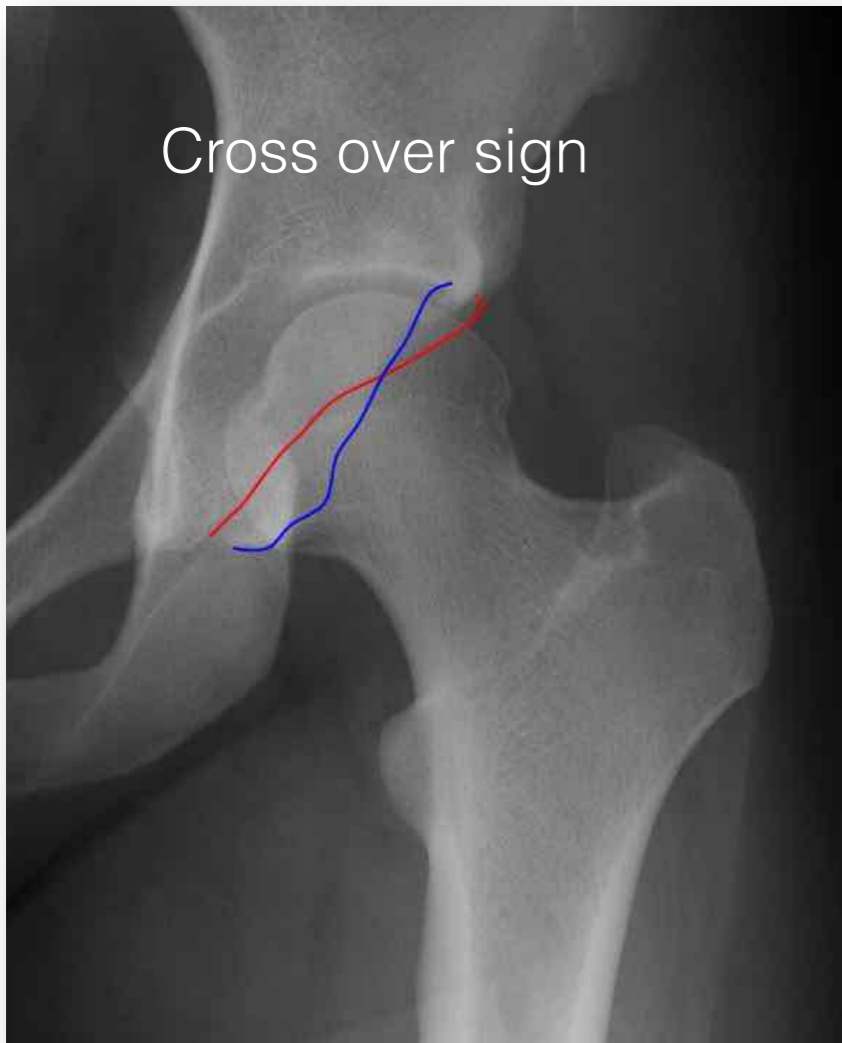
- Pincer
 - focale
 - globale (COXA PROFUNDA, PROTUSIO ACETABULI)
- CALCIFICAZIONI INTRALABRALI, OS ACETABULI, OSSIFICAZIONI DEL RETTO ANTERIORE
- IPERTROFIA DELLA SIAI
- SPAZIO ARTICOLARE RESIDUO (CLASSIFICAZIONE DI TONNIS)



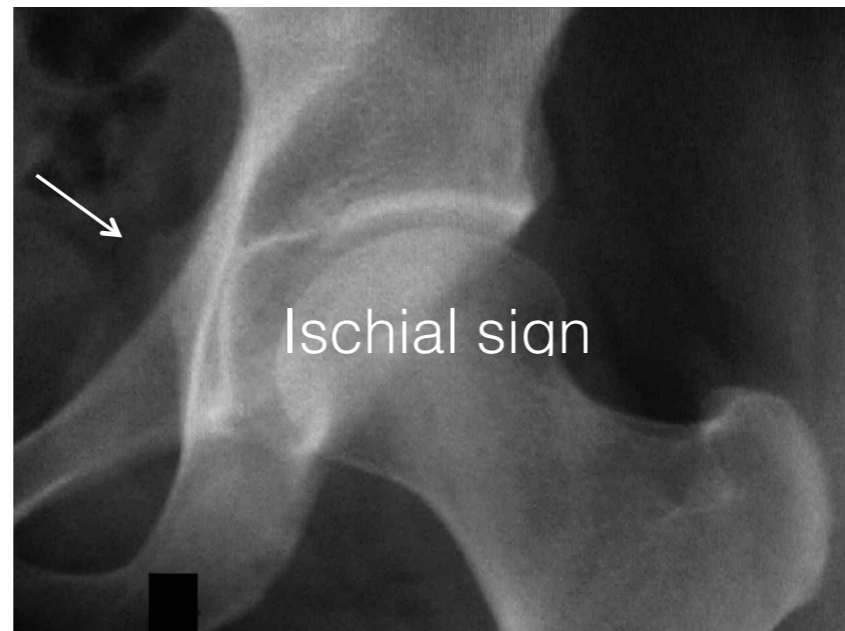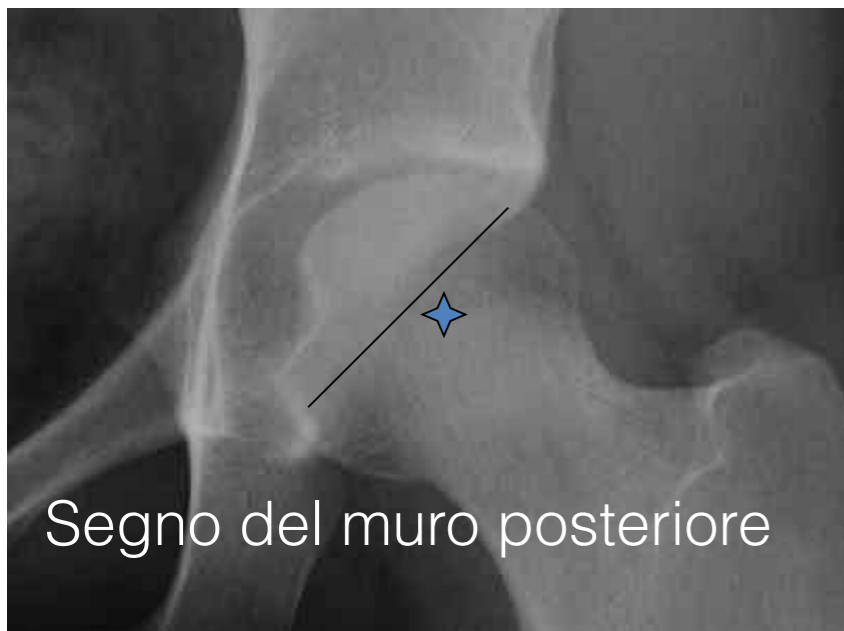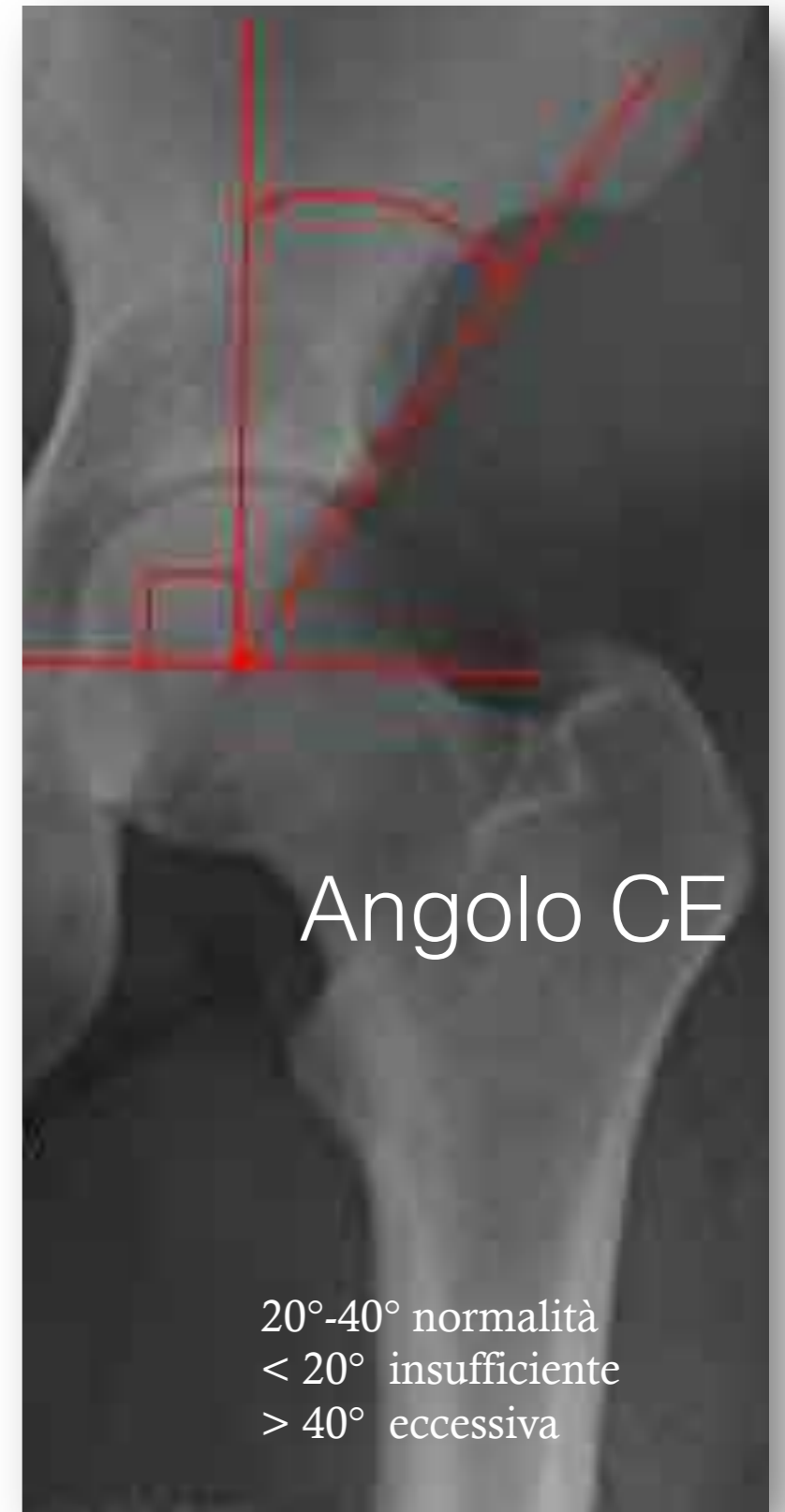UNIVERSITÀ
DEGLI STUDI
DI FERRARA
- EX LAORE FRUCTUS -



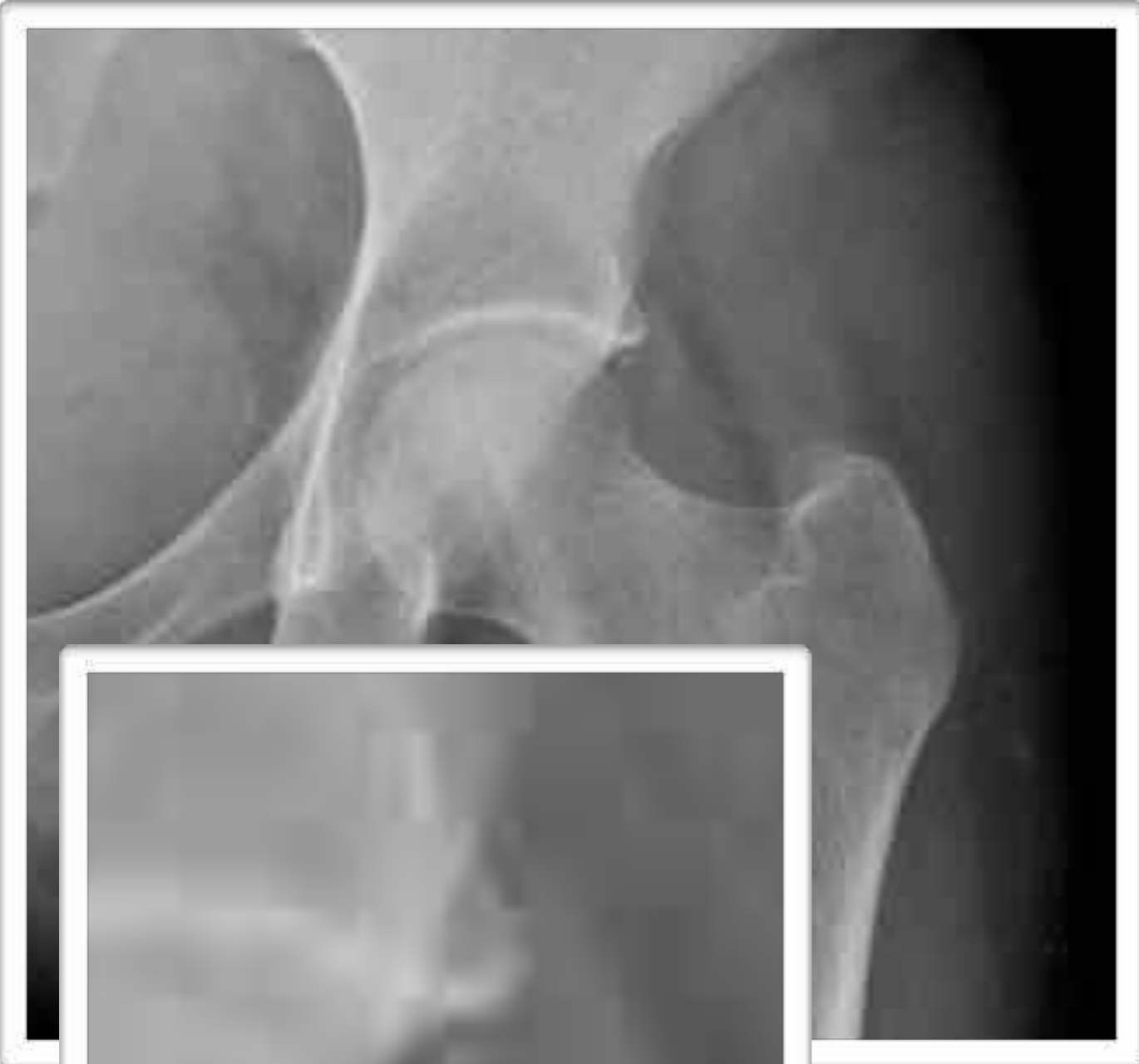GVM
CARE & RESEARCH



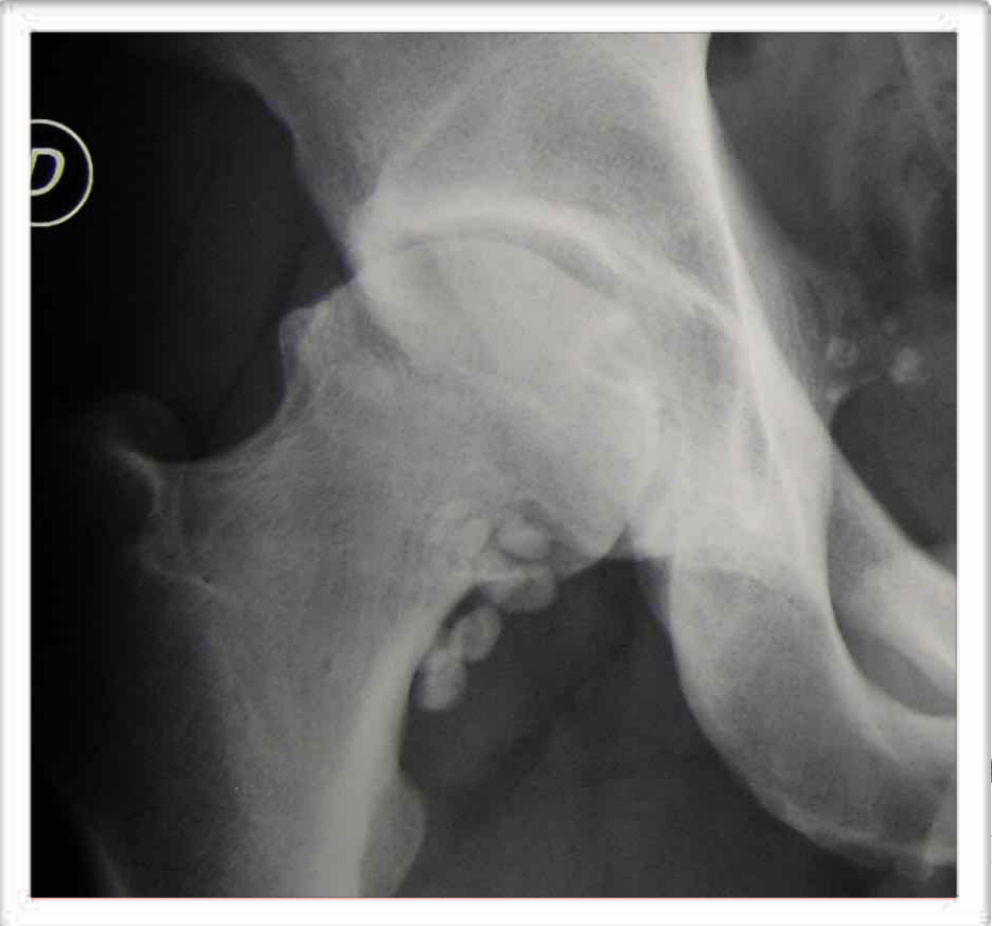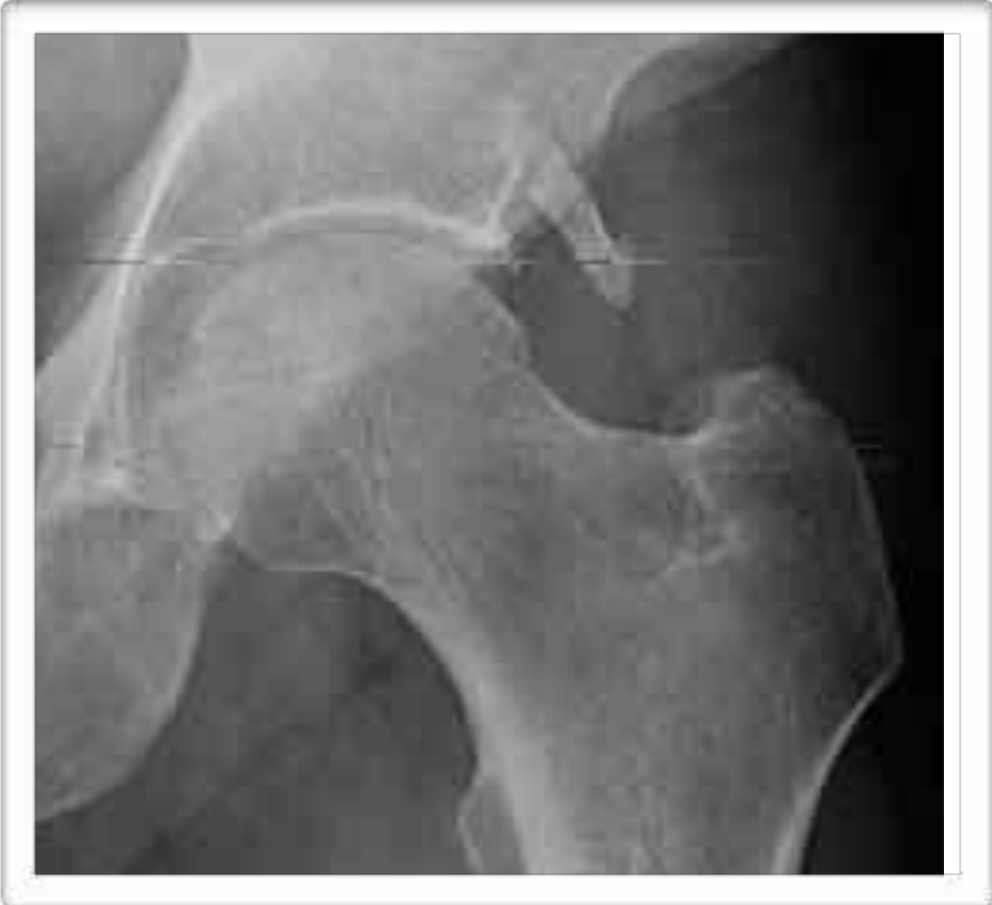PINCE



CALCIFICAZIONI



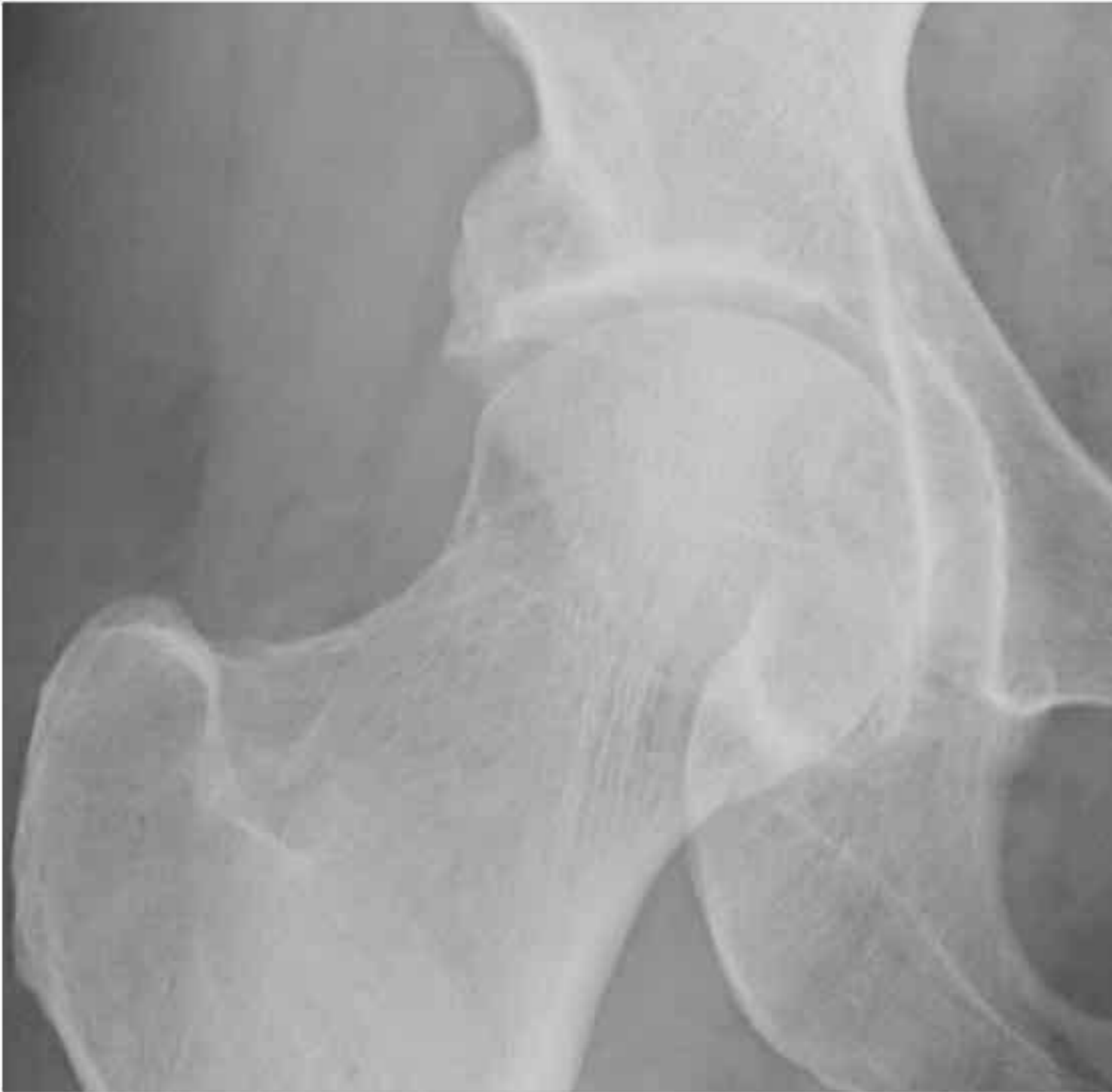OSSIFICAZIONI



**CORPI
MOBILI**



IPERTROFIA DELLA SIAI



**SUB-SPINE
IMPINGEMENT**



UNIVERSITÀ
DEGLI STUDI
DI FERRARA
- EX LAORE FRUCTUS -



GVM
CARE & RESEARCH

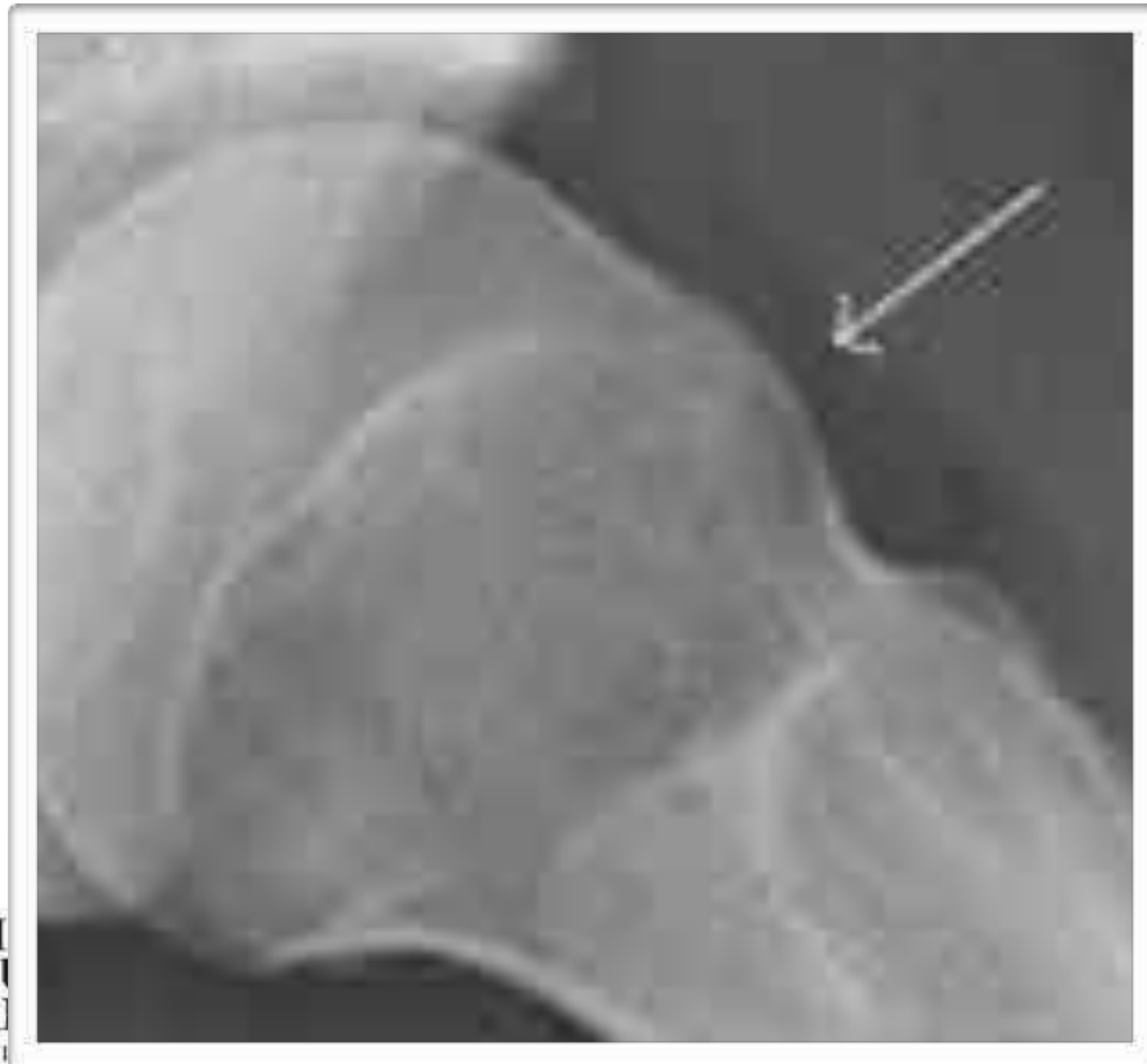LE PROIEZIONI:

- ASSIALE (FROG-LEG)
- DUNN 45°

CAM



SERVONO PER MEGLIO STUDIARE IL
PASSAGGIO TESTA-COLLO

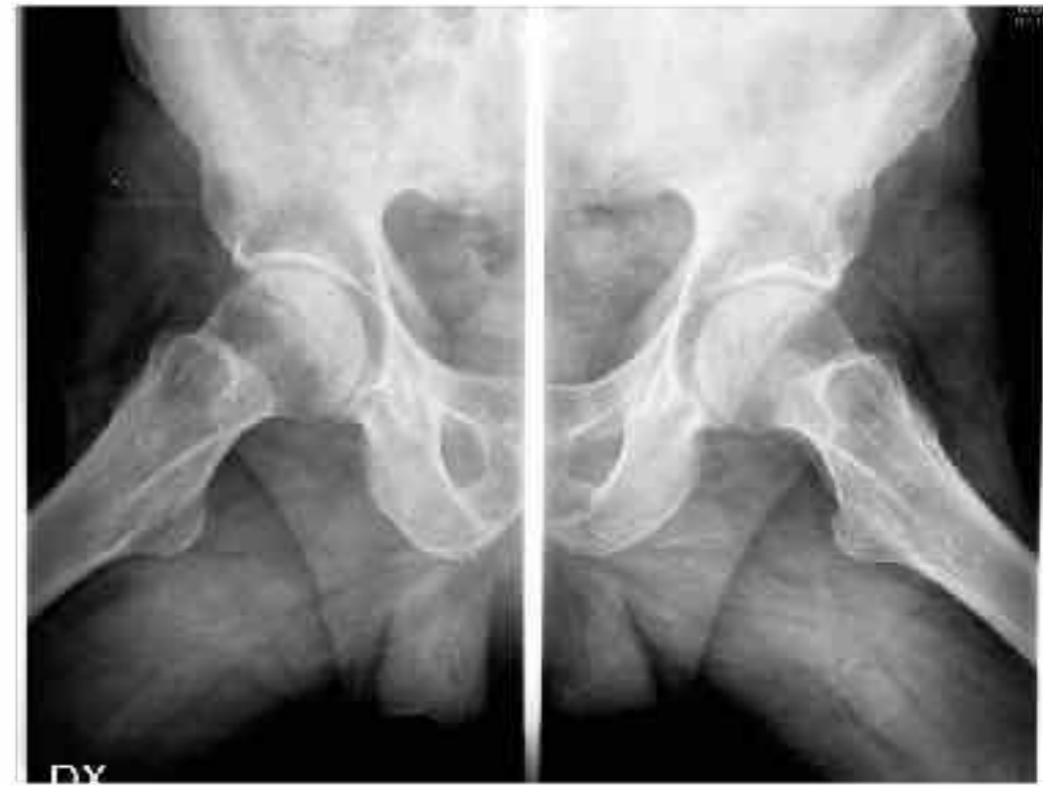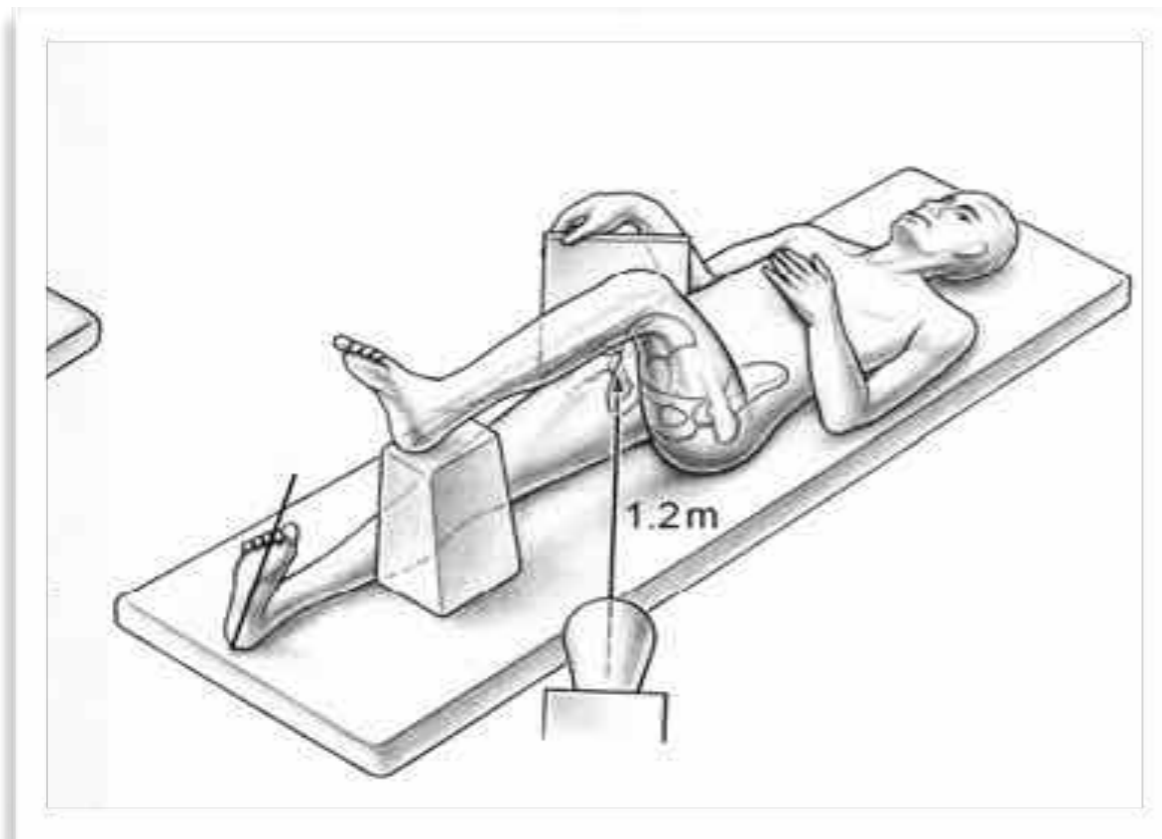


UNIVERSITÀ
DEGLI STUDI
DI FERRARA
- EX LABORE FRUCTUS



GVM
CARE & RESEARCH

PROIEZIONE ASSIALE CLASSICA

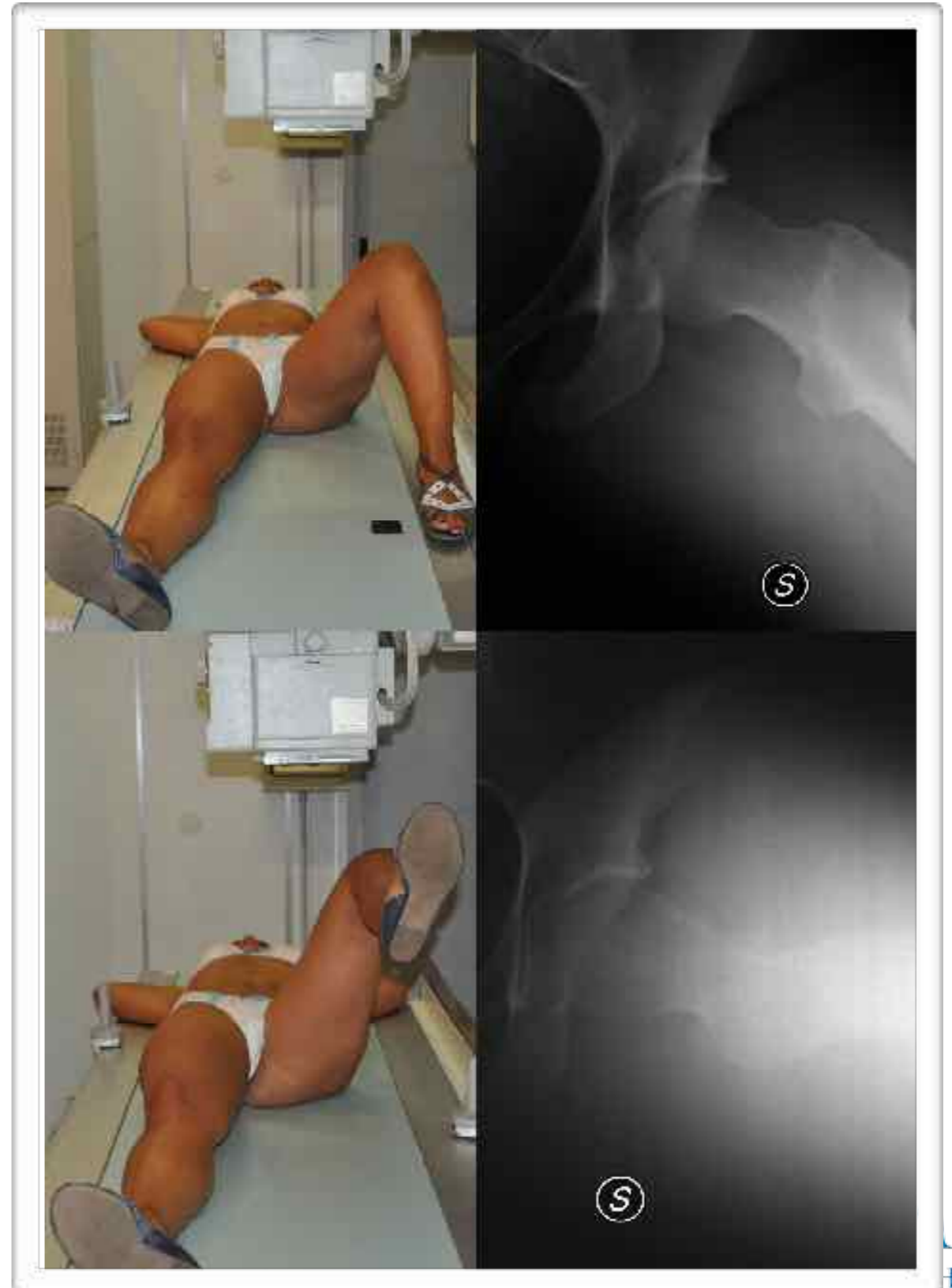
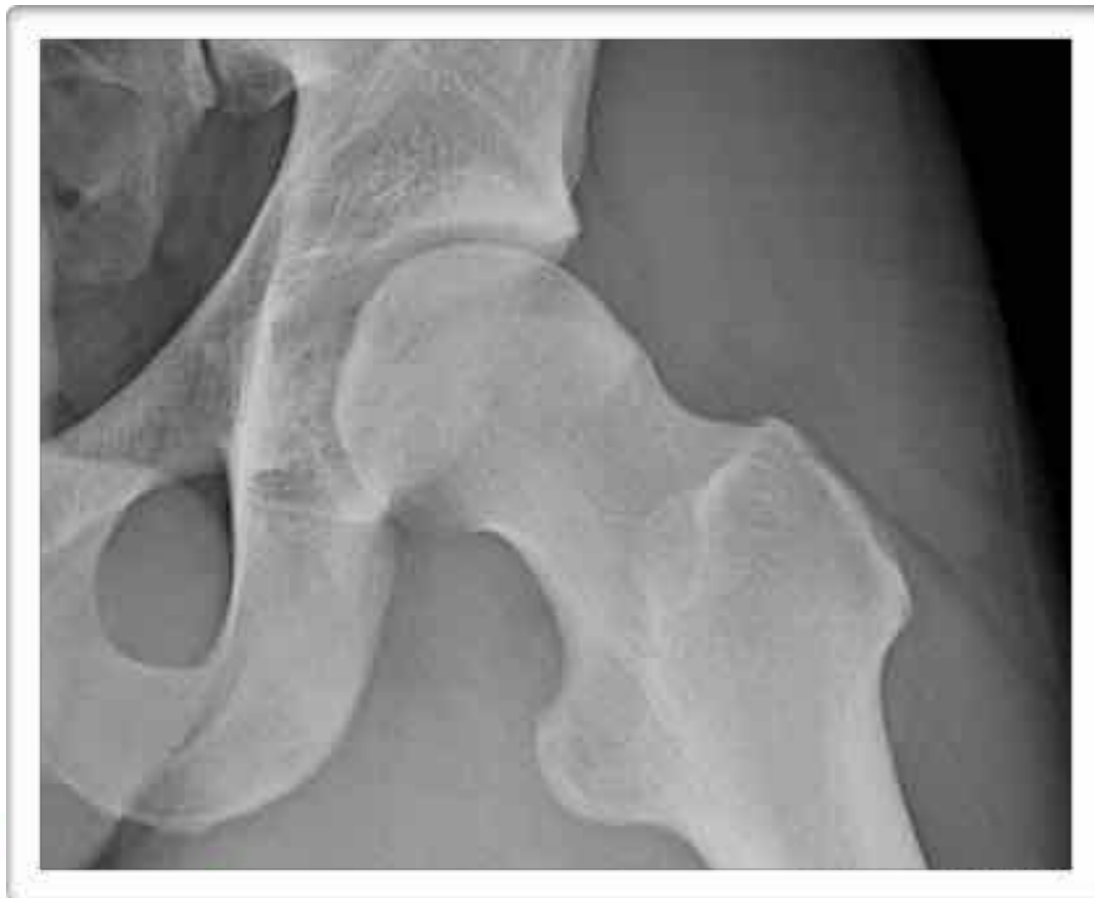
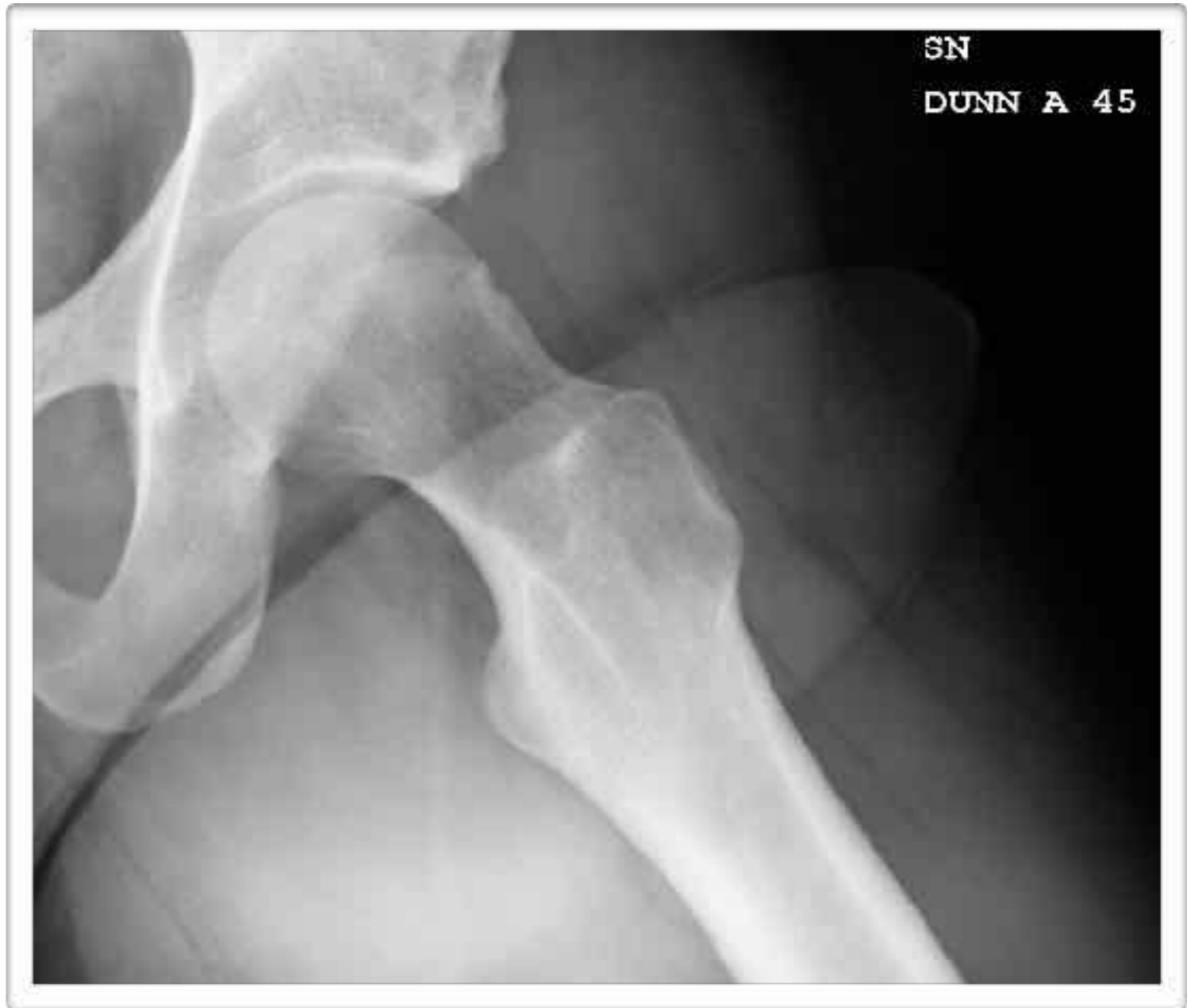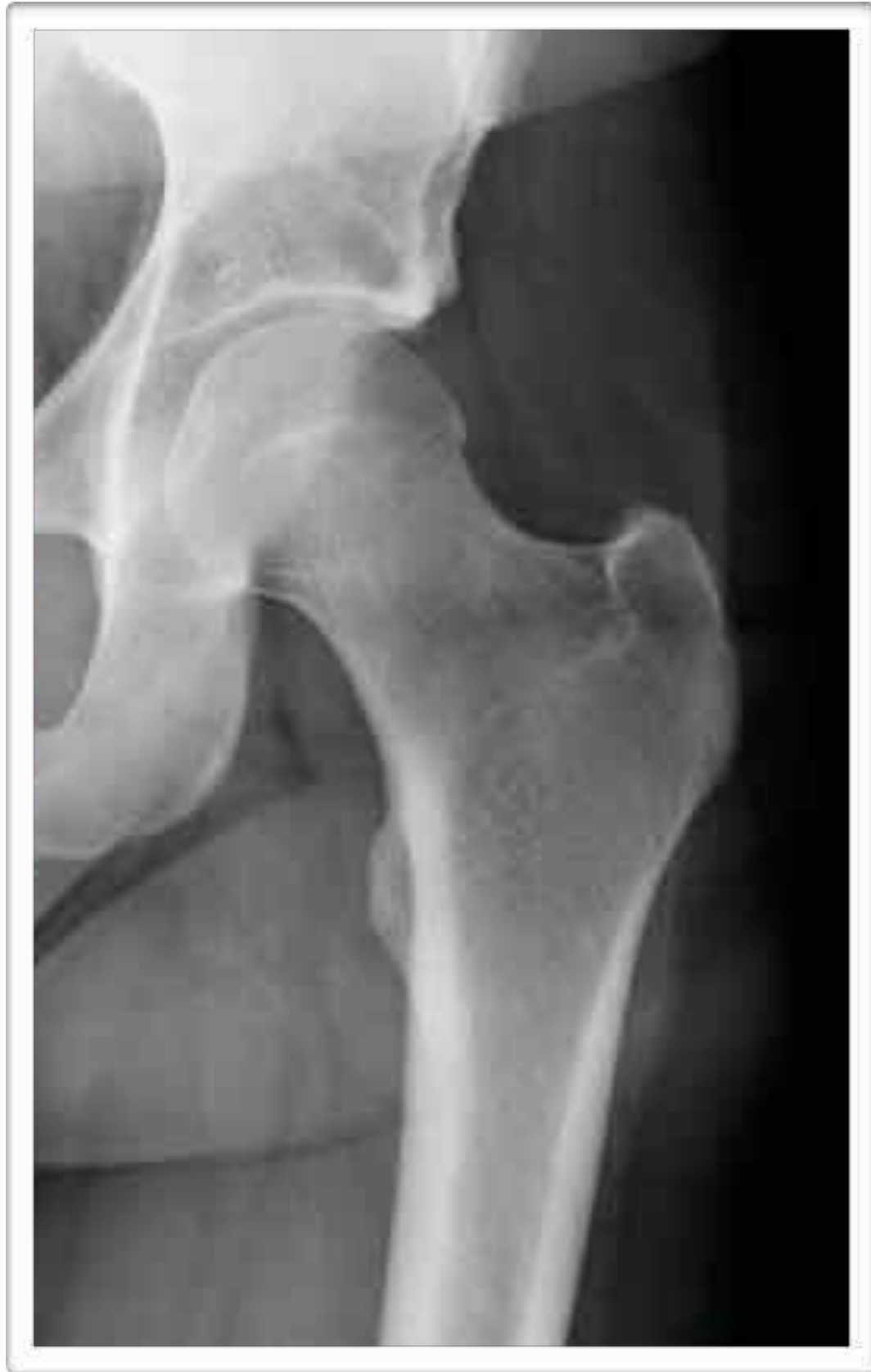ASSIAL CROSS-TABLE VIEW

**EVIDENZIA LA PARTE ANTERIORE DELLA GIUNZIONE
TESTA-COLLO FEMORALE NON VISIBILE IN AP**

PROIEZIONI ASSIALI SECONDO DUNN

- **45° - 90°**
- **PAZIENTE SUPINO**
- **ANCA FLESSA DI 45° o 90°**
- **20° DI ABDUZIONE**
- **ROTAZIONE NEUTRA**

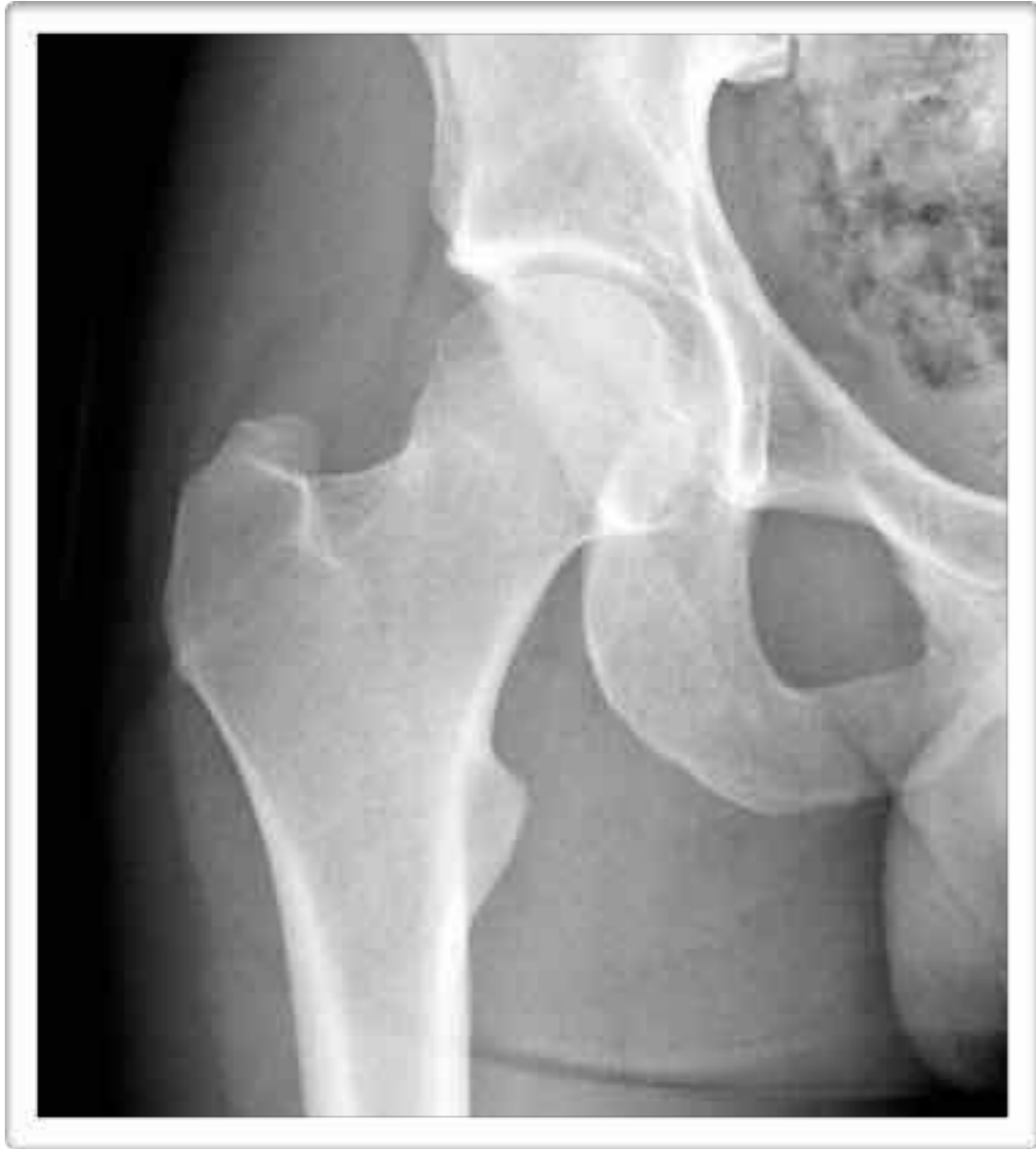



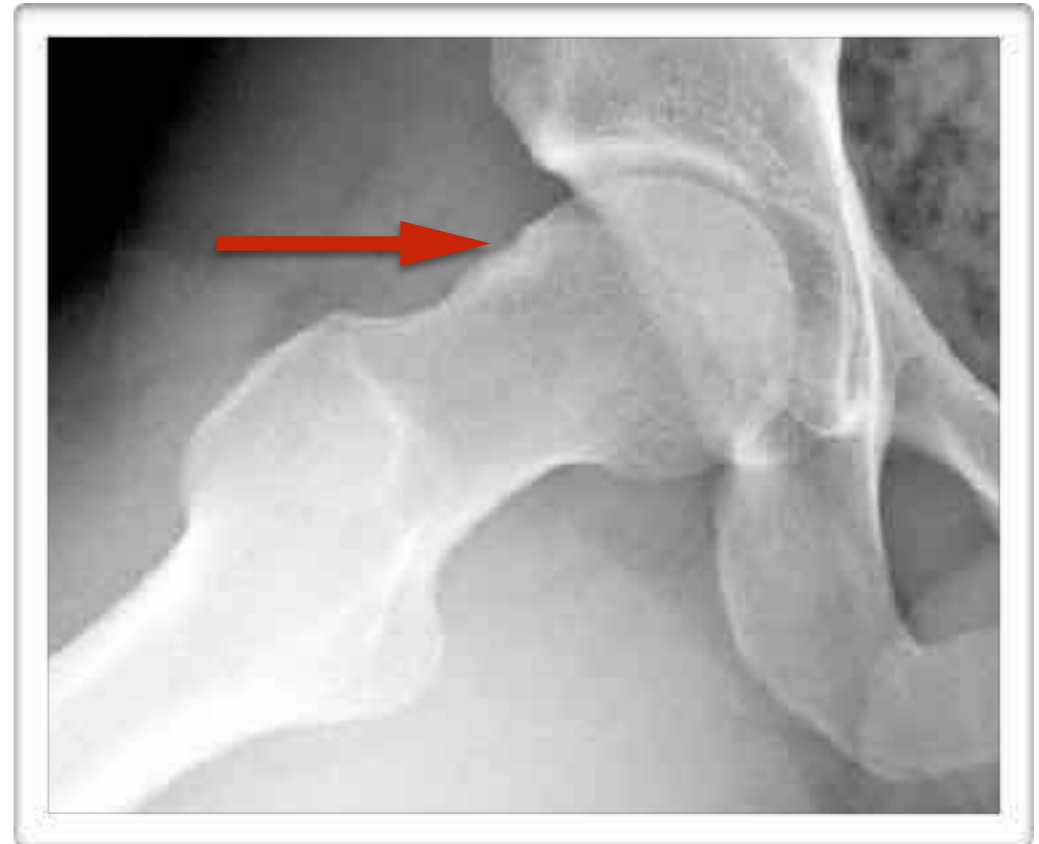UNIVERSITÀ
DEGLI STUDI
DI FERRARA
- EX LABORE FRUCTUS -



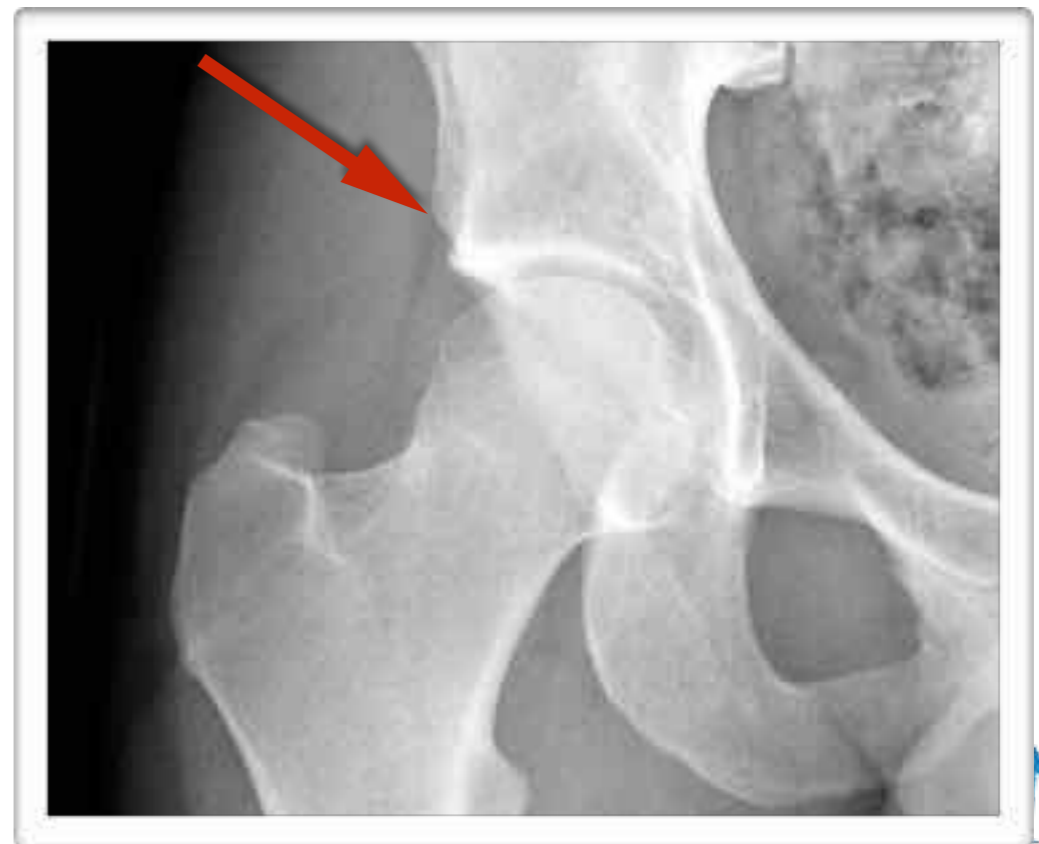GVM
CARE & RESEARCH



“...SCLEROSI DEL TETTO ACETABOLARE, CONSERVATI I RAPPORTI ARTICOLARI...”



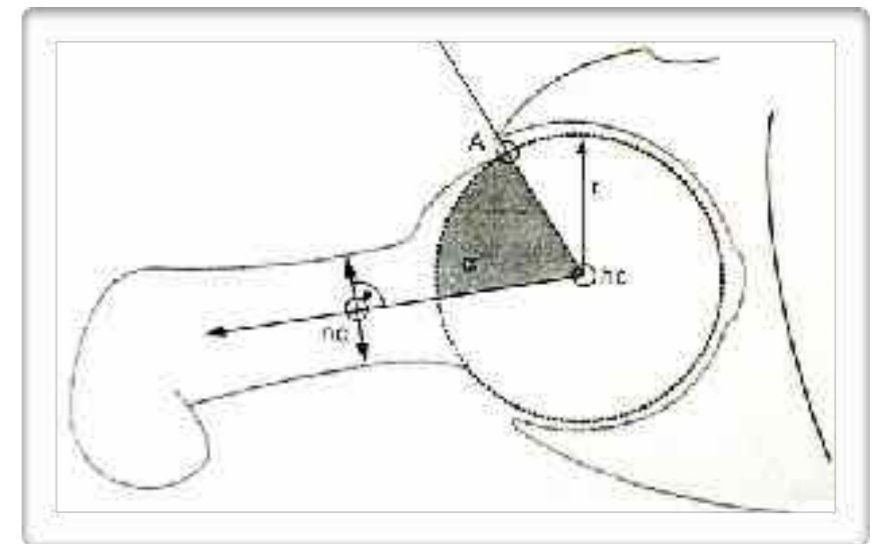
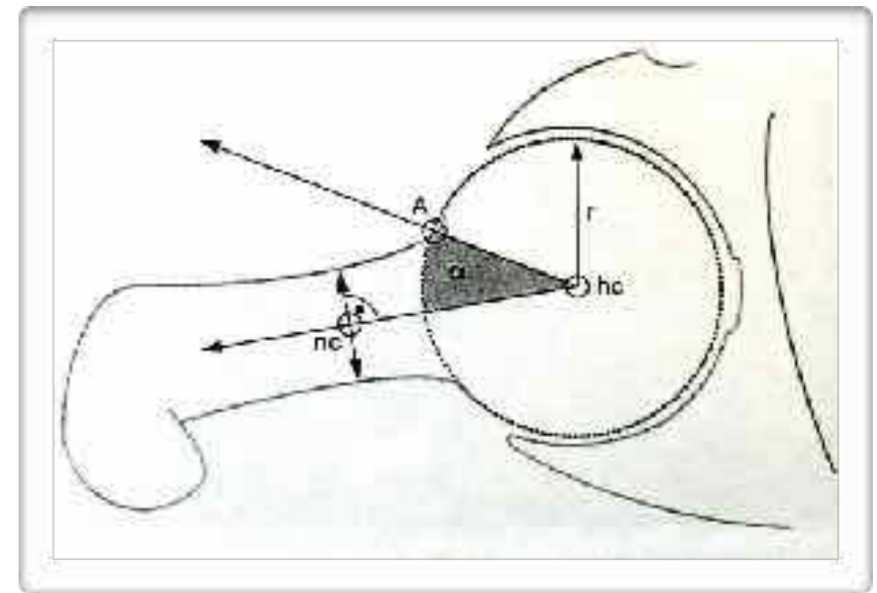
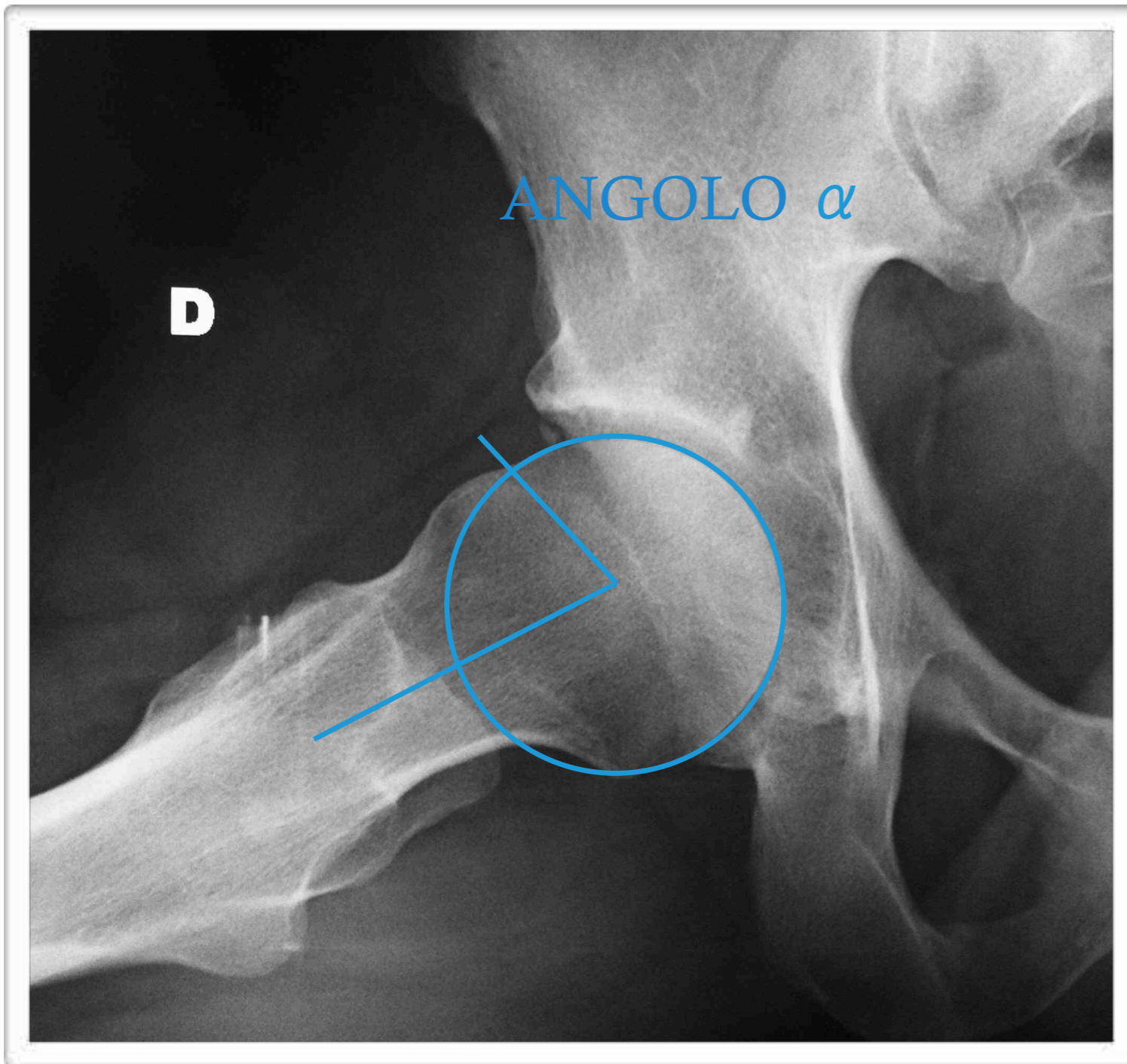
F.A.I MISTO



UNIVERSITÀ
DEGLI STUDI
DI FERRARA
- EX LAORE FRUCTUS -



CARE & RESEARCH

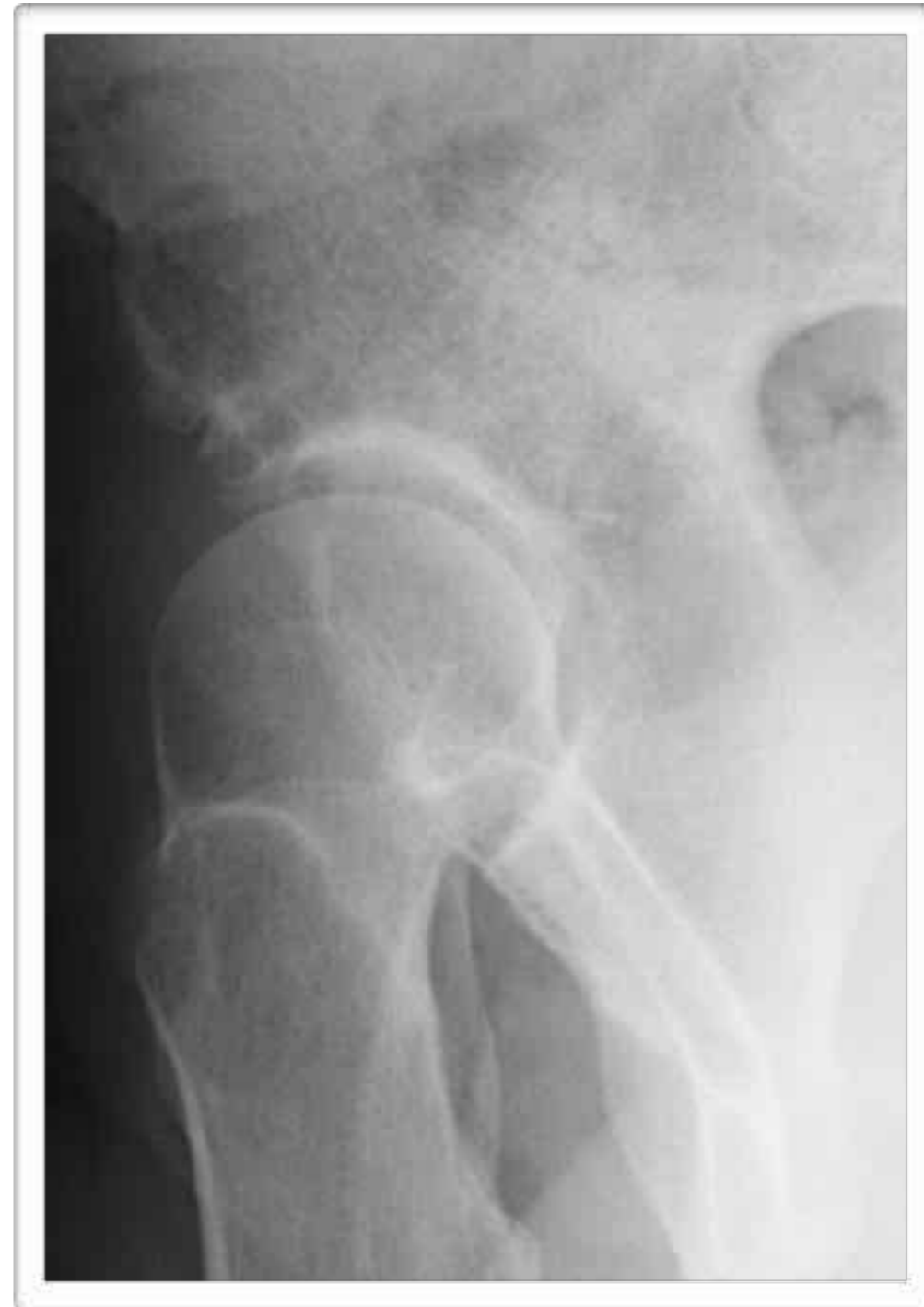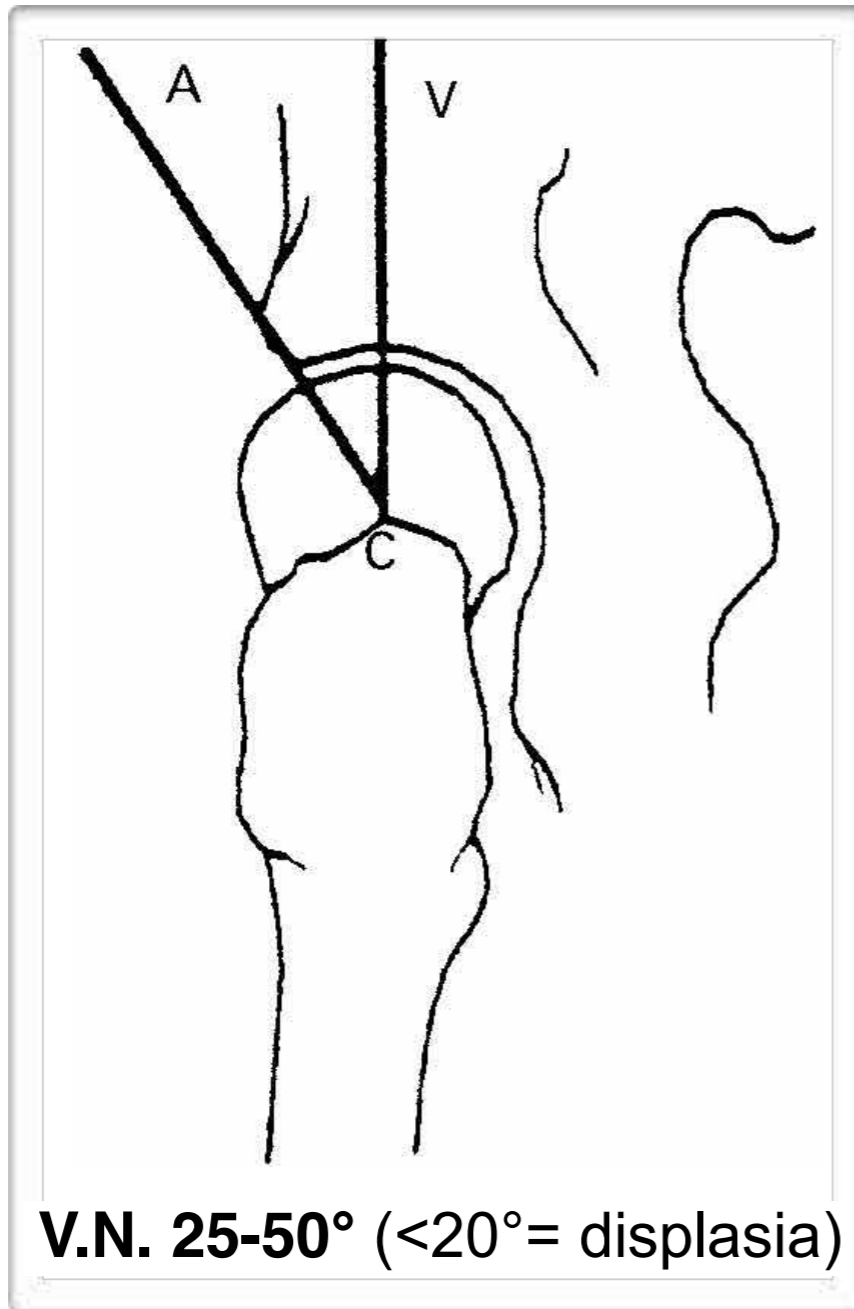


V.N. 50-55°

**>55° INDICE DI FAI
TIPO CAM**

ANGOLO FORMATO DALLA LINEA TRACCIATA DAL CENTRO DELLA TESTA FEMORALE ATTRAVERSO L'ASSE DEL COLLO FEMORALE E LA LINEA TRACCIATA DAL CENTRO DELLA TESTA FEMORALE FINO ALLA GIUNZIONE TESTA-COLLO.

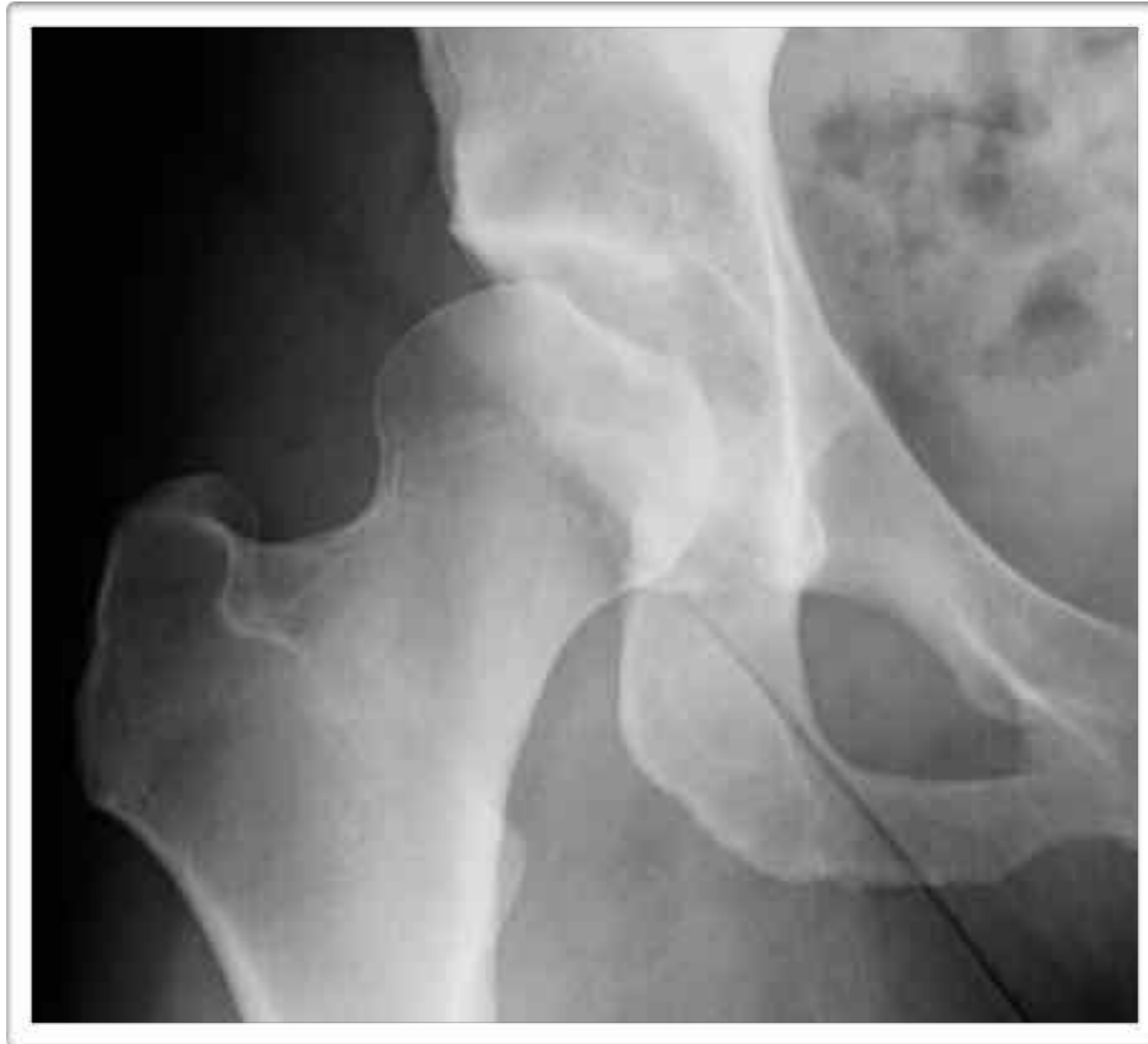PROIEZIONE FALSO PROFILO DI LEQUESNE



MISURA IL GRADO DI COPERTURA
ANTERIORE DELLA TESTA FEMORALE



DISPLASIA DELL'ANCA

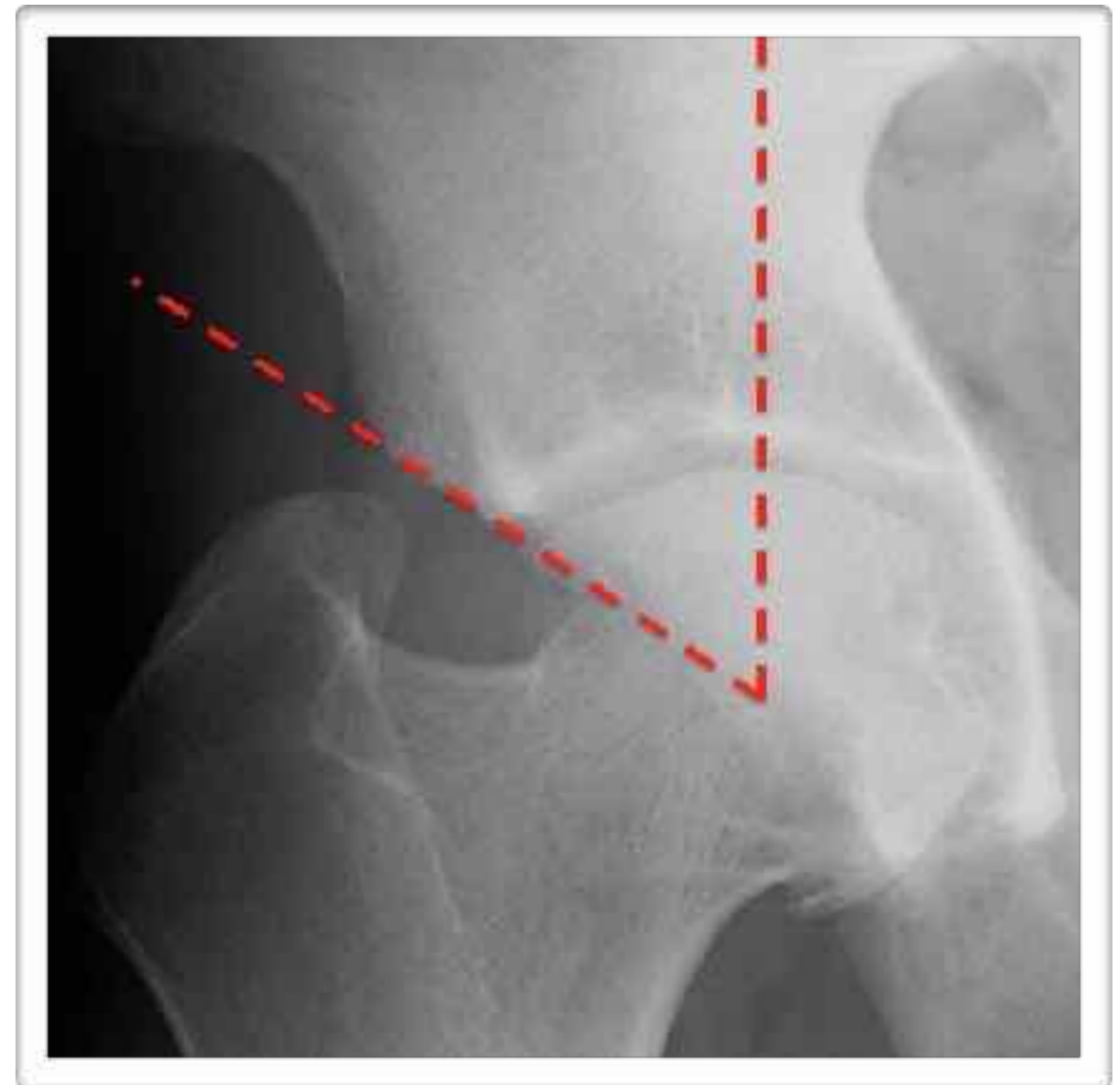
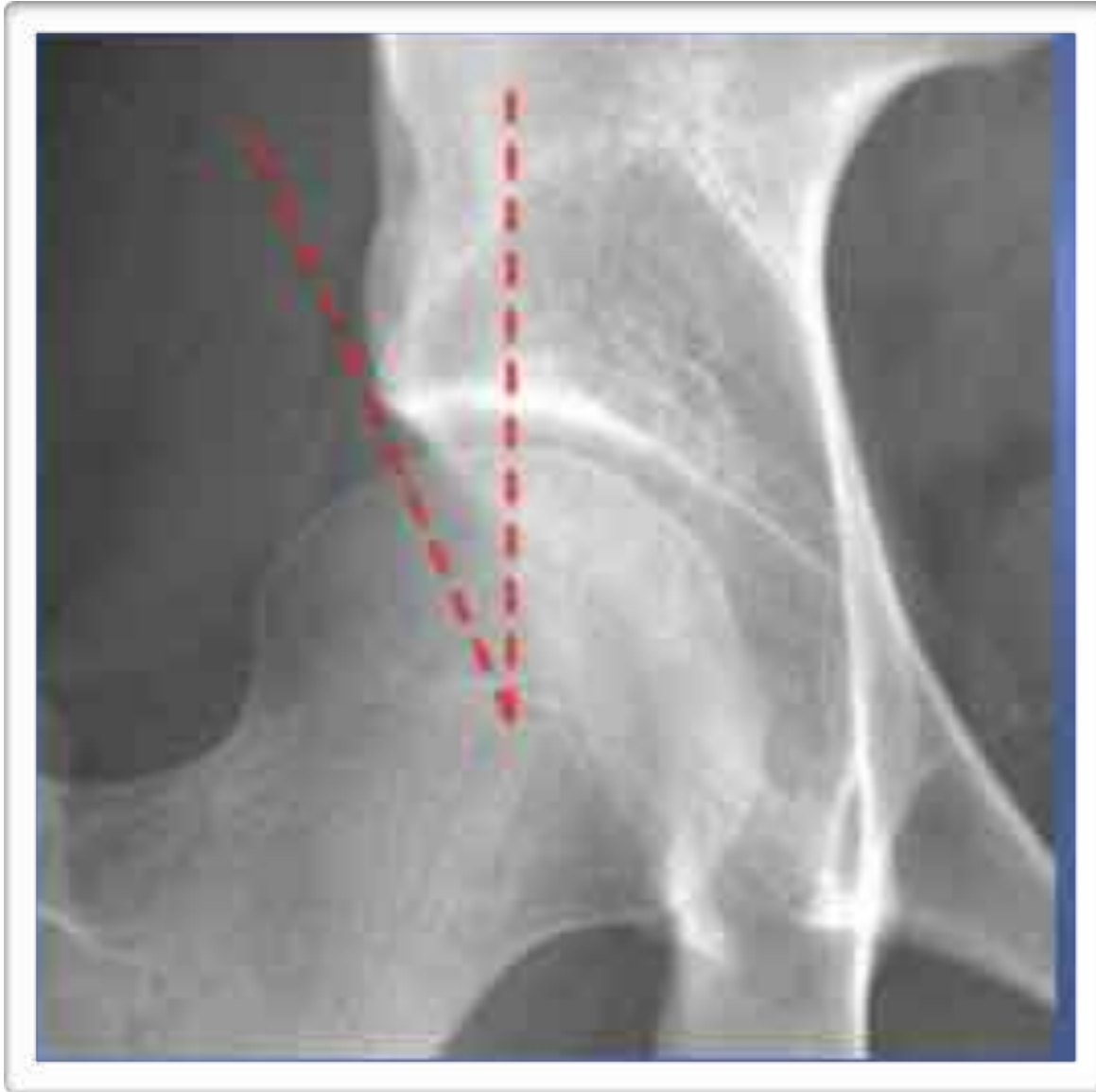
UNIVERSITÀ
DEGLI STUDI
DI FERRARA
- EX LAORE FRUCTUS -



GVM
CARE & RESEARCH

CENTER EDGE ANGLE



< 25° DYSPLASIA

> 39° PINCER

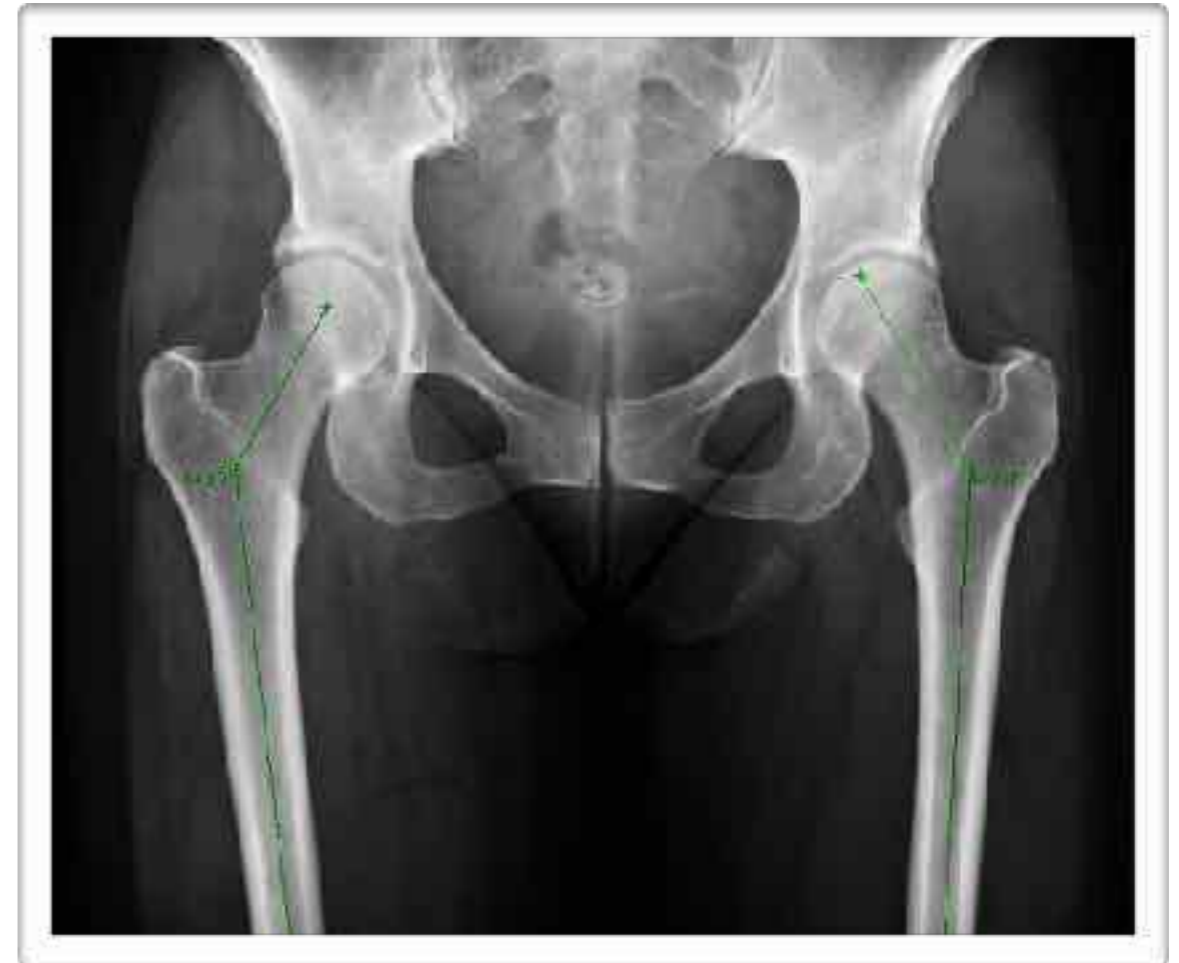
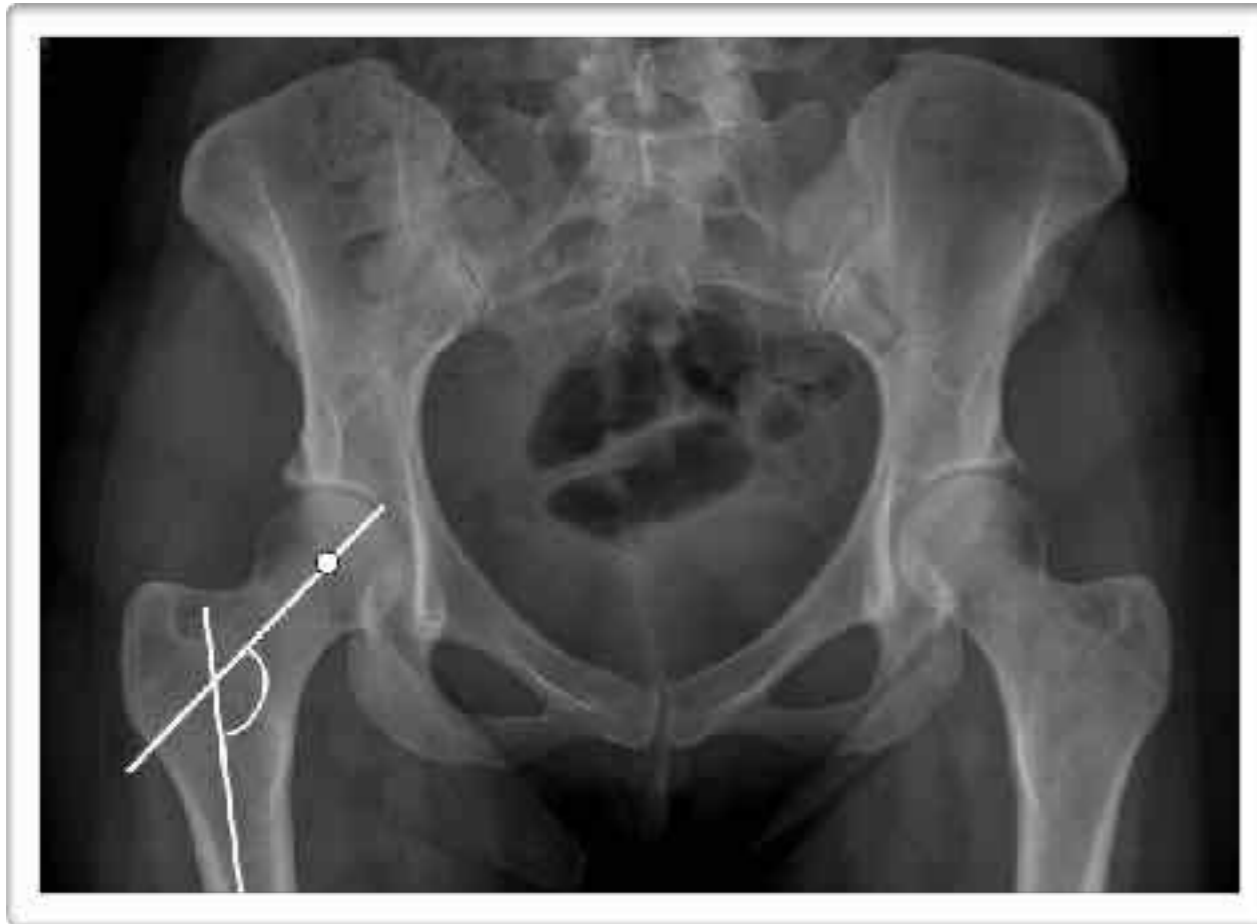
UNIVERSITÀ
DEGLI STUDI
DI FERRARA
- EX LAORE FRUCTUS -



GVM
CARE & RESEARCH

FEMORAL NECK-SHAFT ANGLE



$< 125^\circ$ COXA VARA

$> 135^\circ$ COXA VALGA

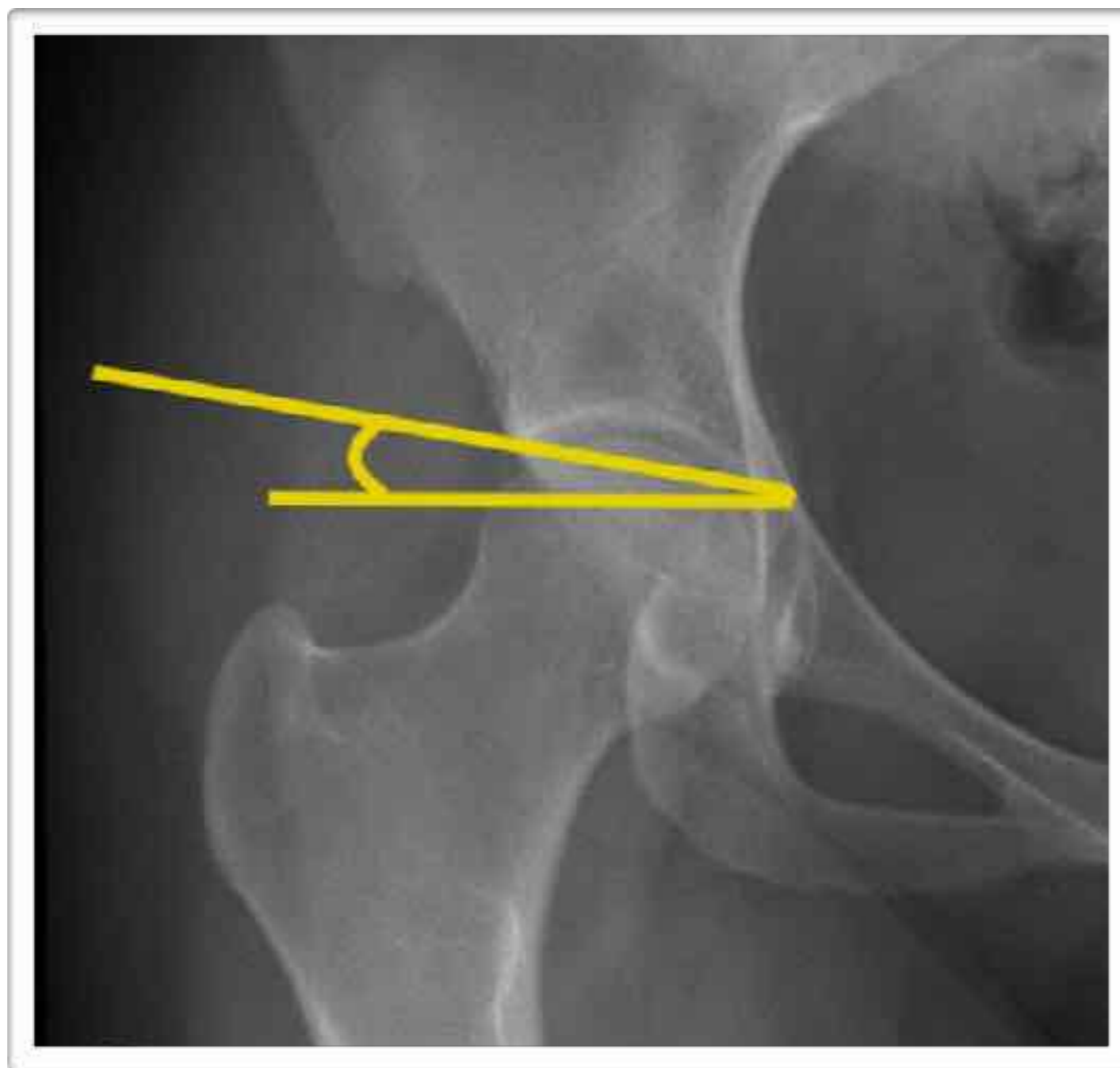


UNIVERSITÀ
DEGLI STUDI
DI FERRARA
- EX LABORE FRUCTUS -



GVM
CARE & RESEARCH

TONNIS ANGLE



ACETABOLAR SLOPE

VALORE NORMALE 10°

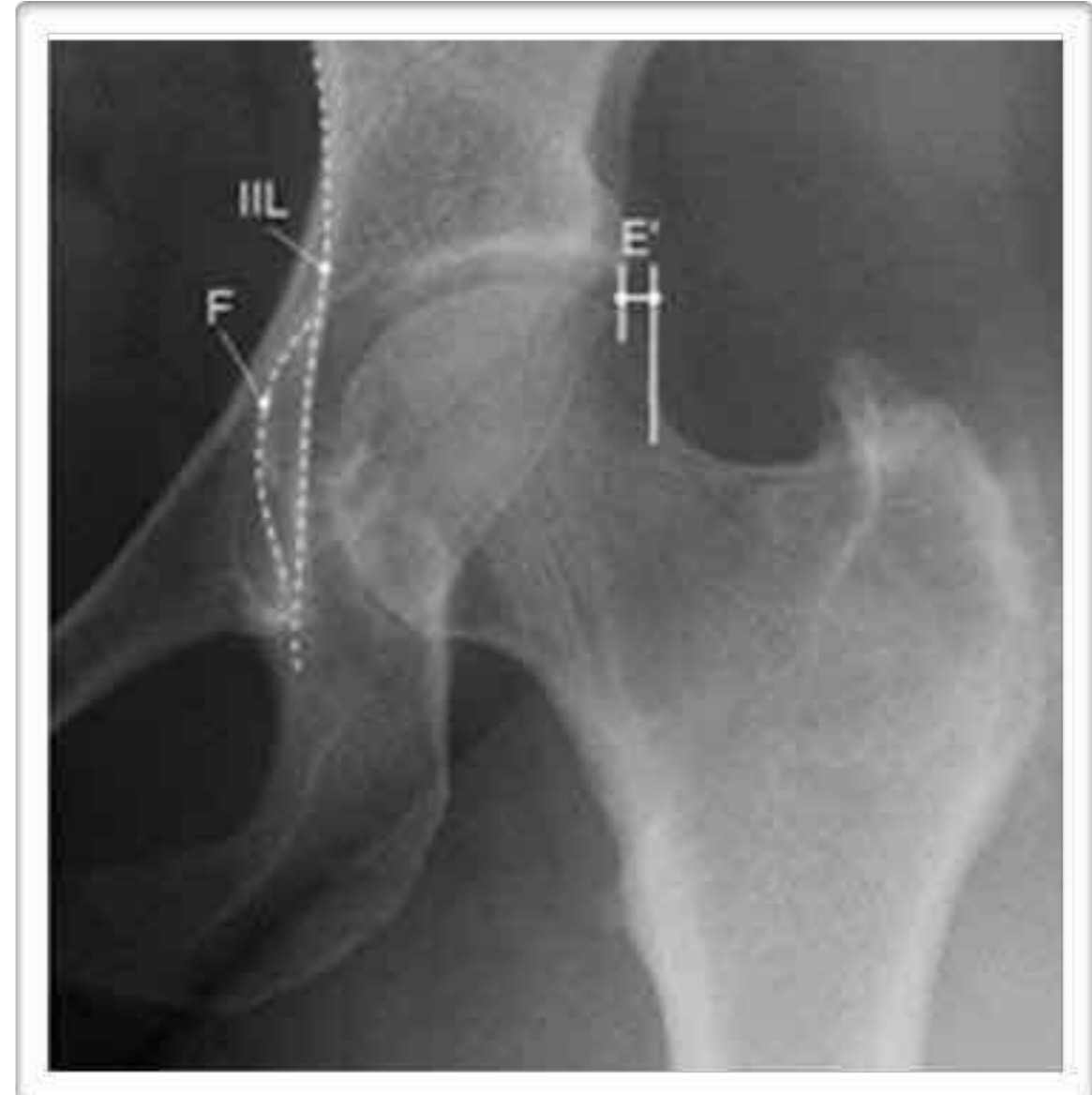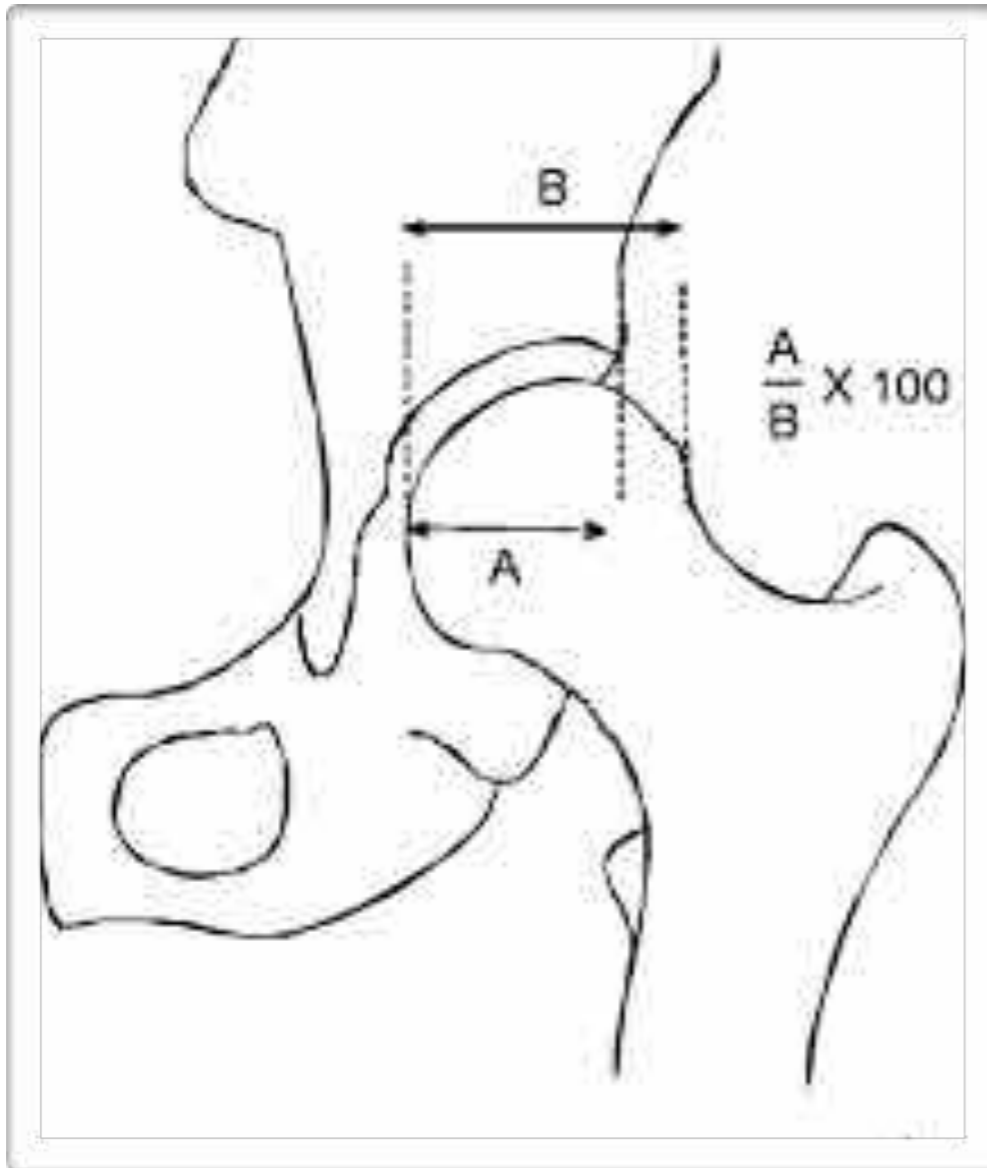


UNIVERSITÀ
DEGLI STUDI
DI FERRARA
- EX LAORE FRUCTUS -



GVM
CARE & RESEARCH

EXTRUSION INDEX



DECREASED AS FEMORAL HEAD BECOMES “MORE COVERED”

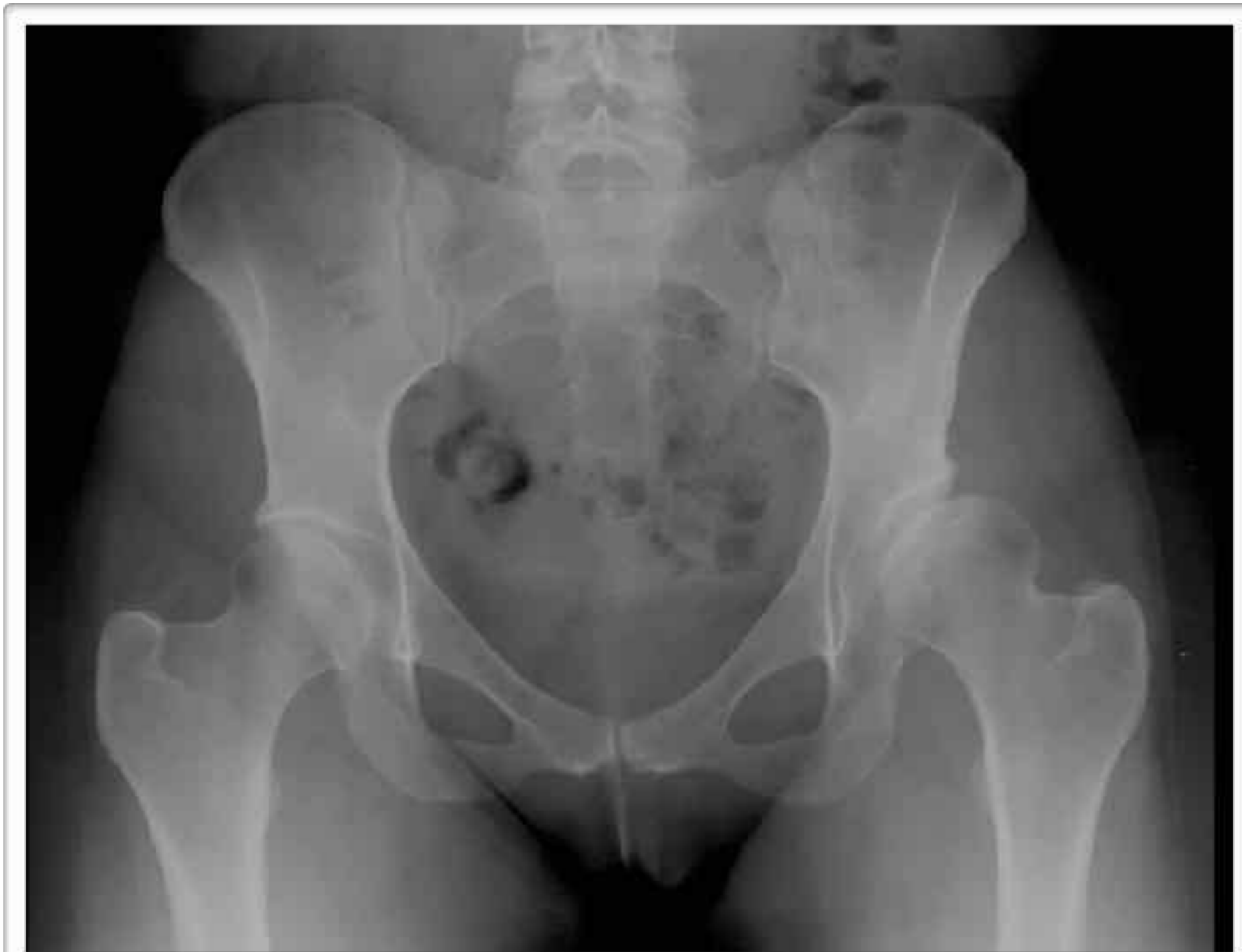

UNIVERSITÀ
DEGLI STUDI
DI FERRARA
- EX LAORE FRUCTUS -

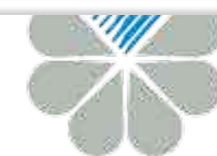

GVM
CARE & RESEARCH

FEMORAL HEAD LATERALIZATION

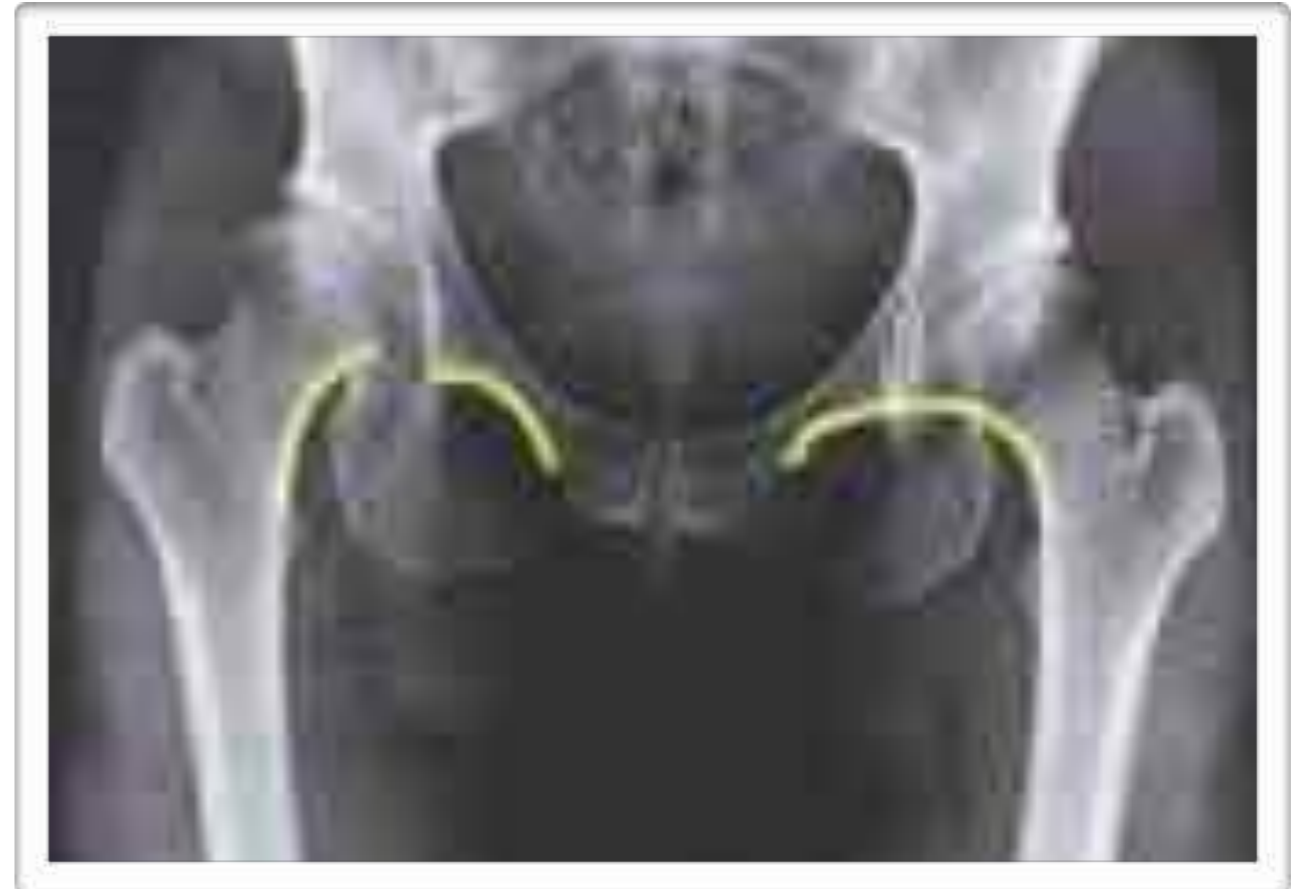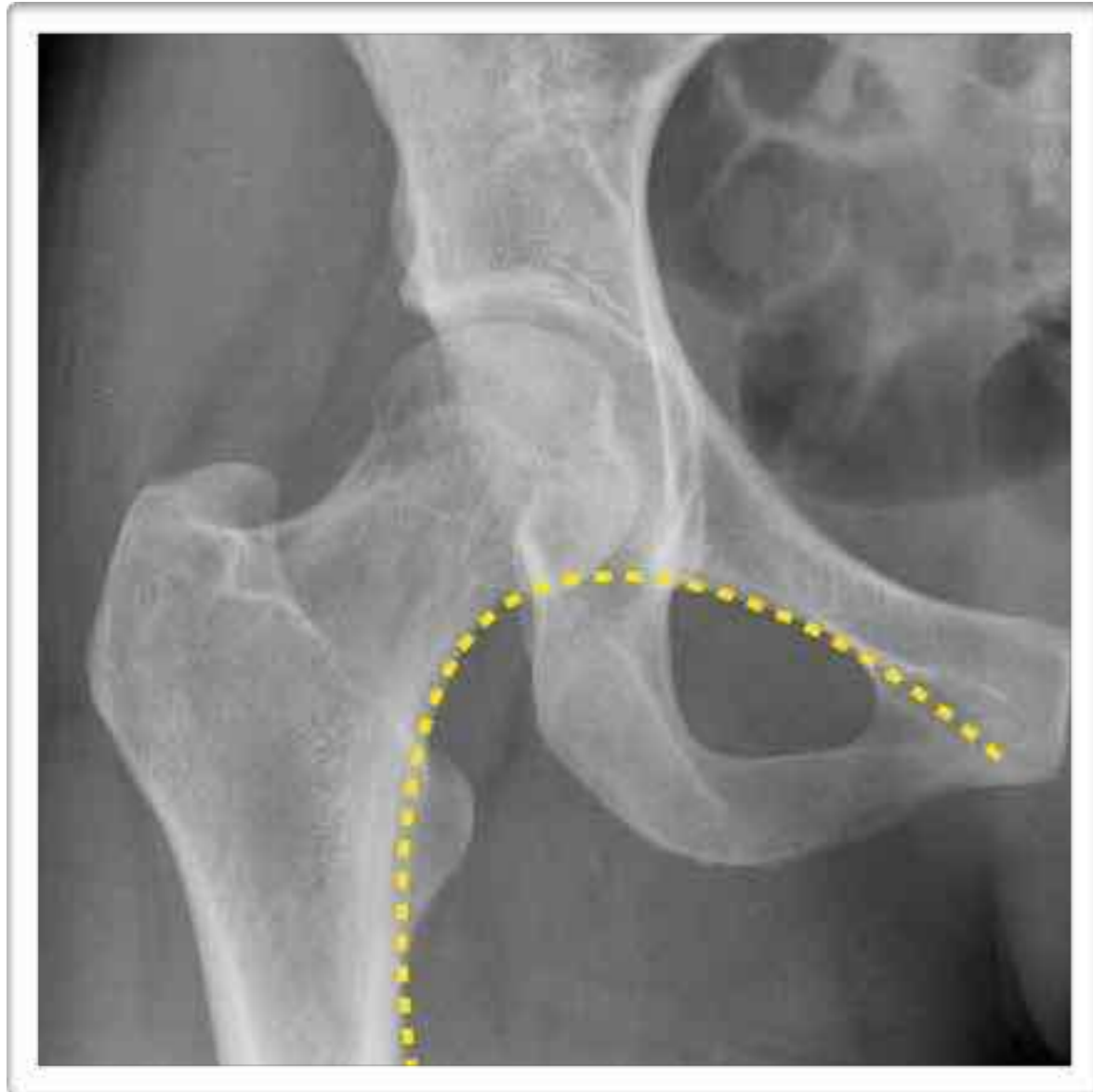


UNIVERSITÀ
DEGLI STUDI
DI FERRARA
- EX LAORE FRUCTUS -



GVM
CARE & RESEARCH

BREAK IN THE SHENTON LINE

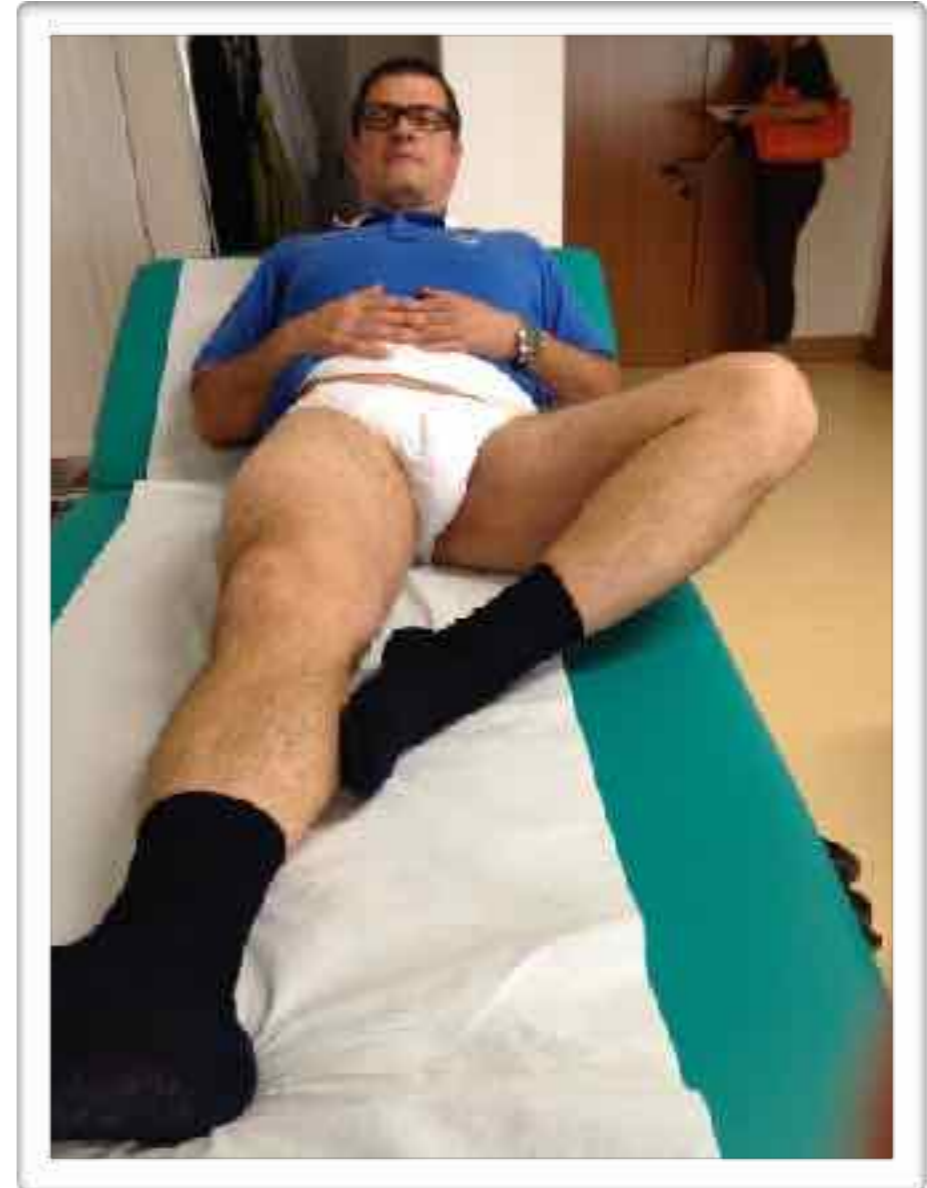
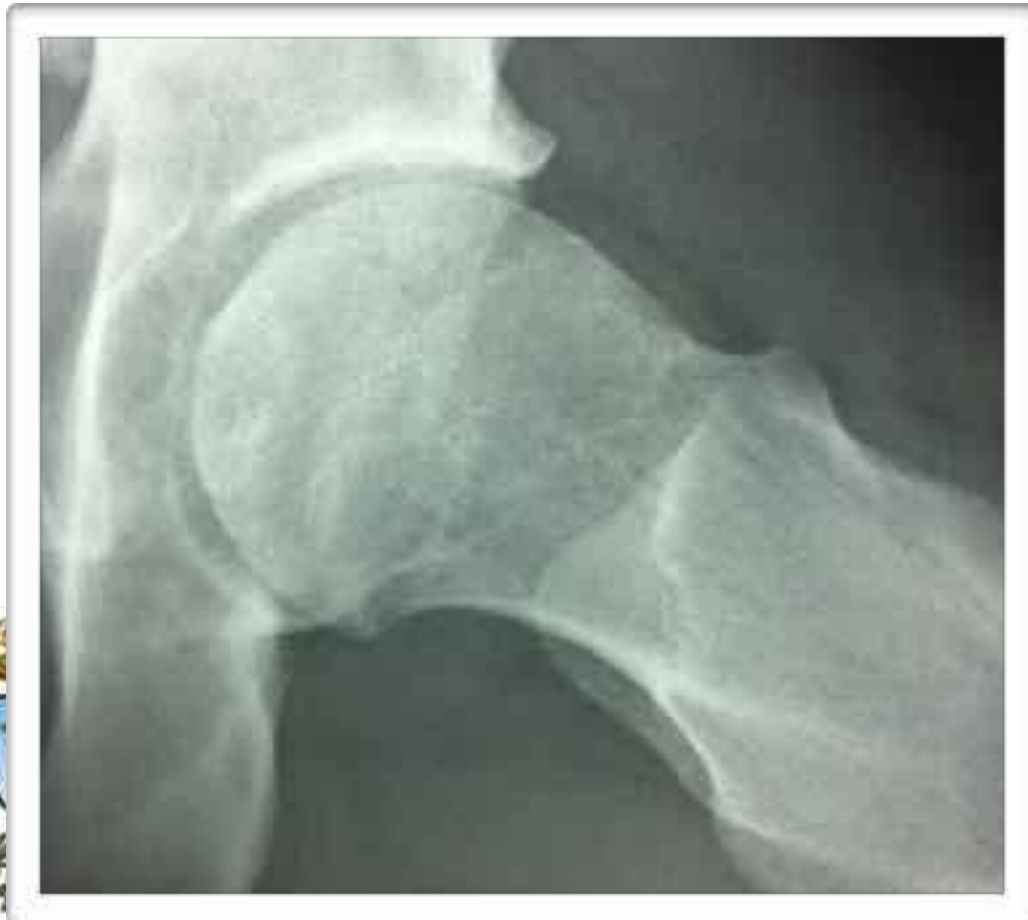
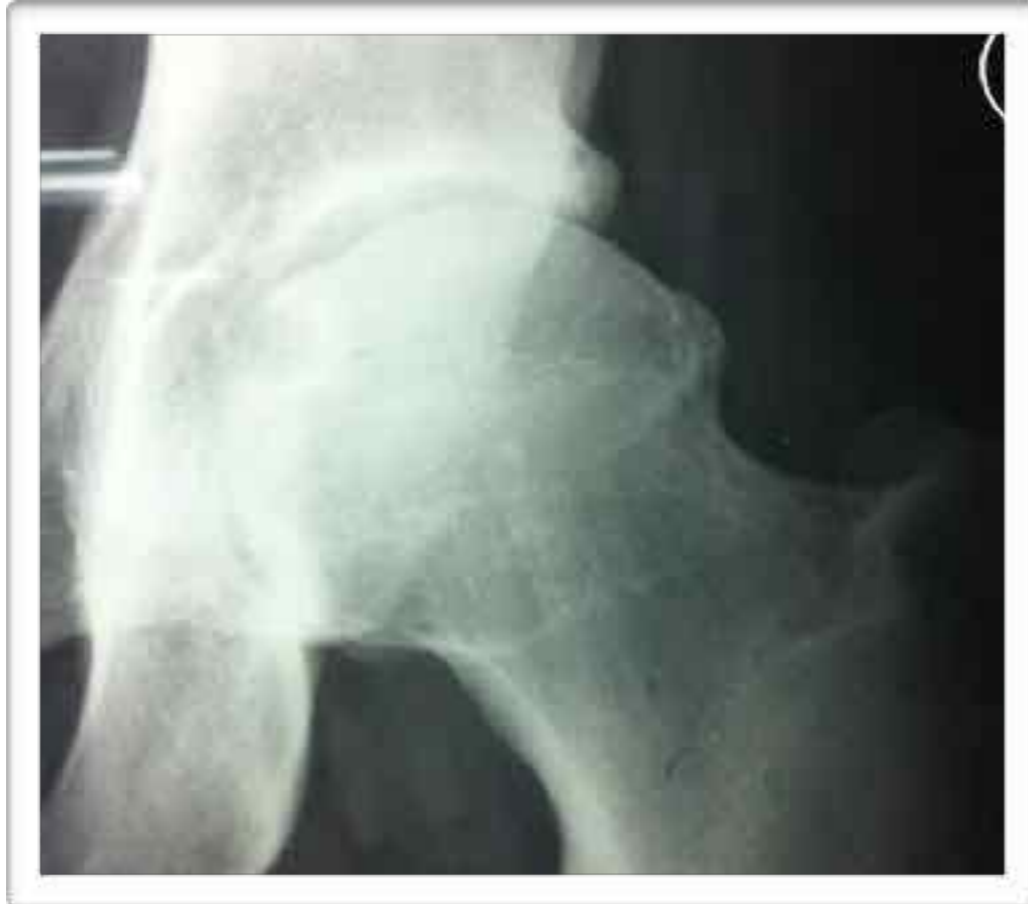UNIVERSITÀ
DEGLI STUDI
DI FERRARA
- EX LABORE FRUCTUS -



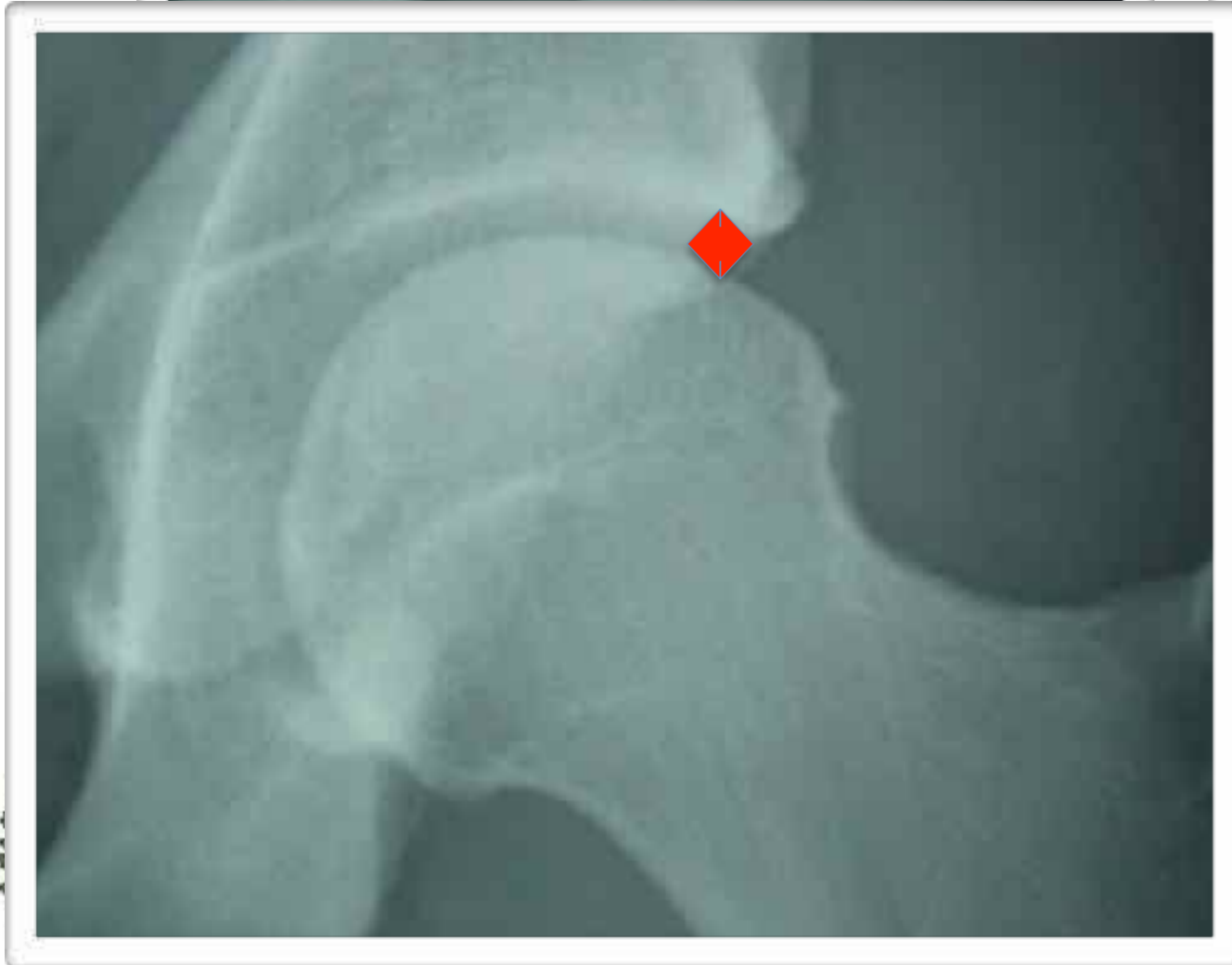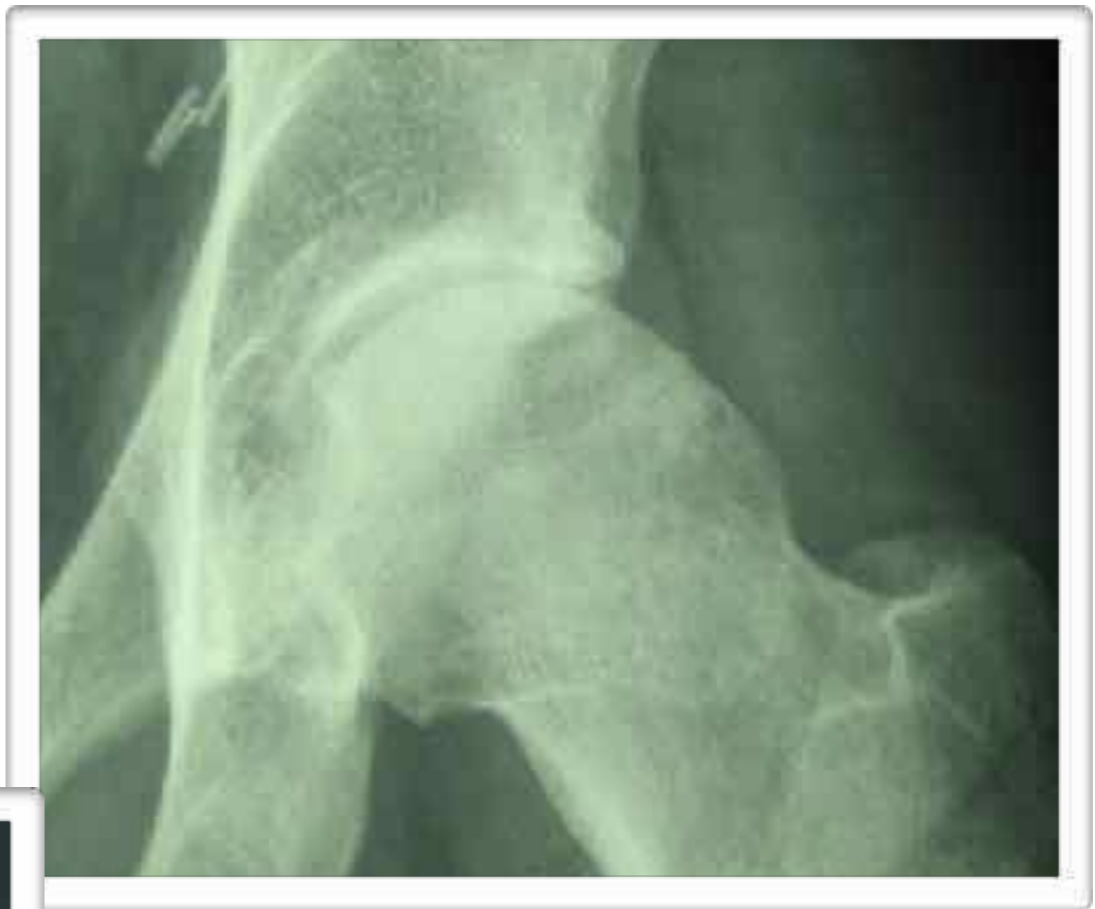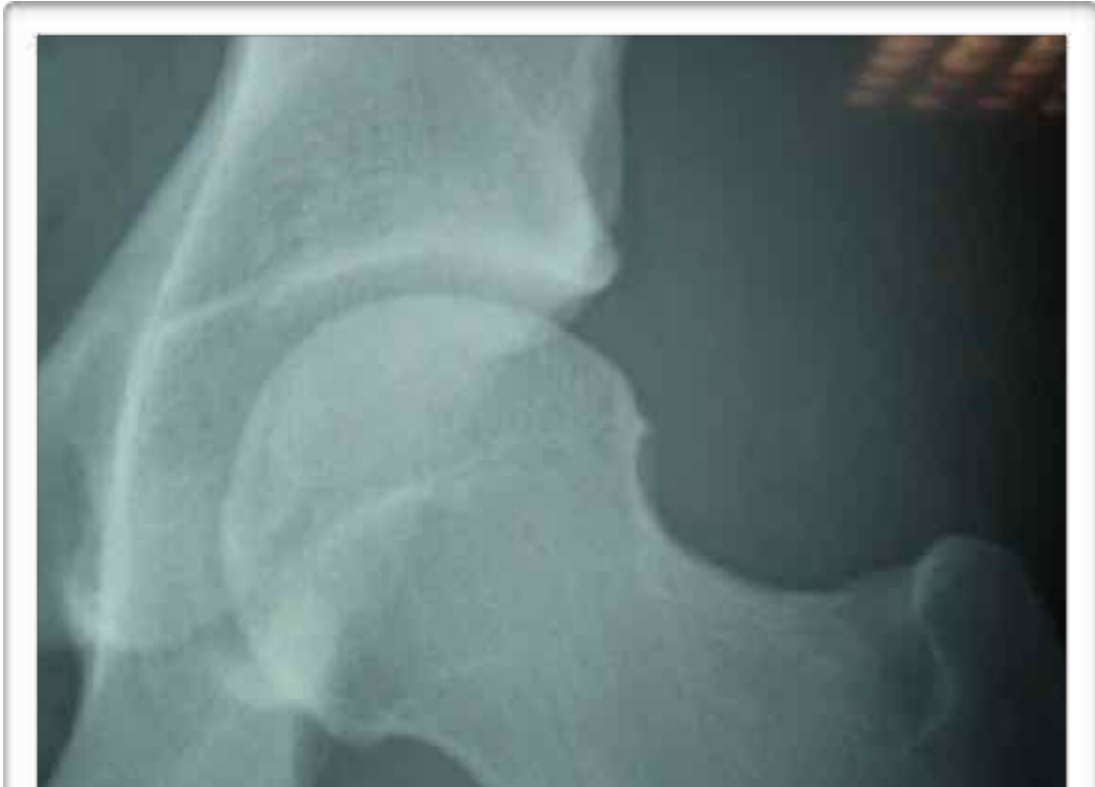GVM
CARE & RESEARCH

SPAZIO ARTICOLARE RESIDUO



**DALL' IMPINGEMENT
ALLA COXARTROSI**

VALUTAZIONE RADIOGRAFICA DELLO SPAZIO ARTICOLARE



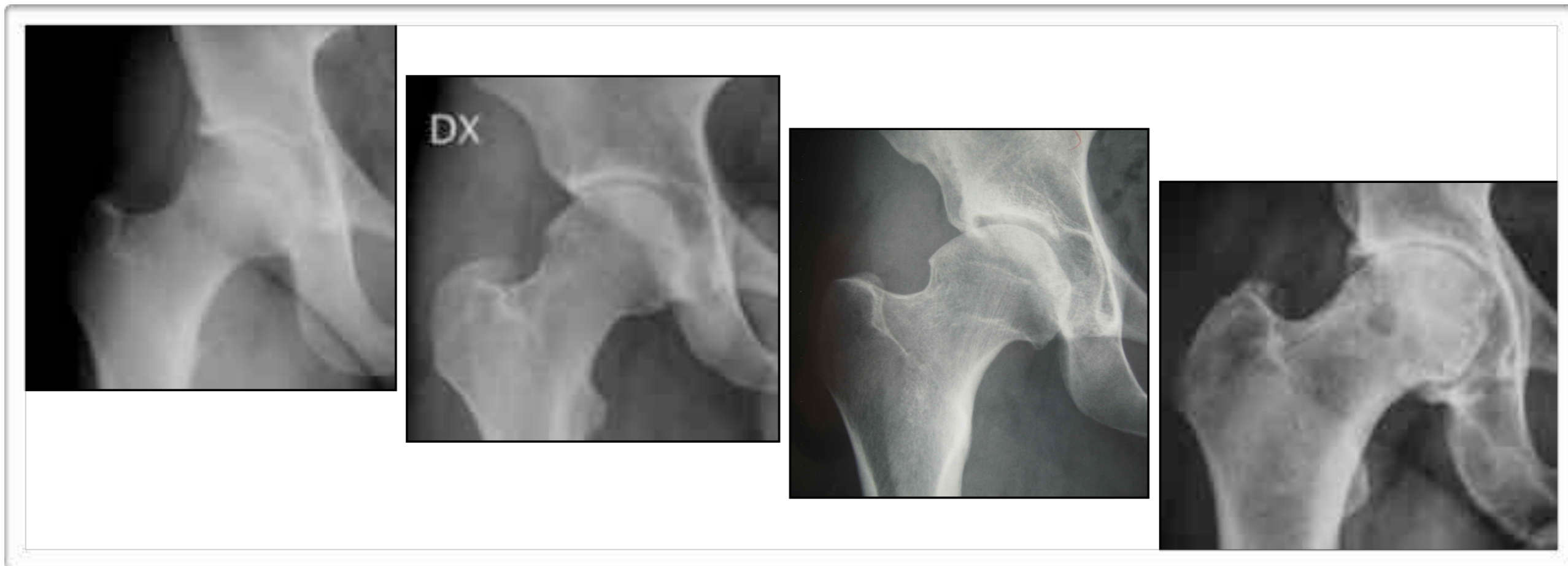INDICAZIONE ARTROSCOPICA
SOLO SE PRESENTE UN
RESIDUO SPESSORE DELLO
SPAZIO ARTICOLARE DI ALMENO
2 MM



SELEZIONE DEI PAZIENTI

ARTROSCOPIA

PROTESI



GRADO 0

GRADO 1

GRADO 2

GRADO 3



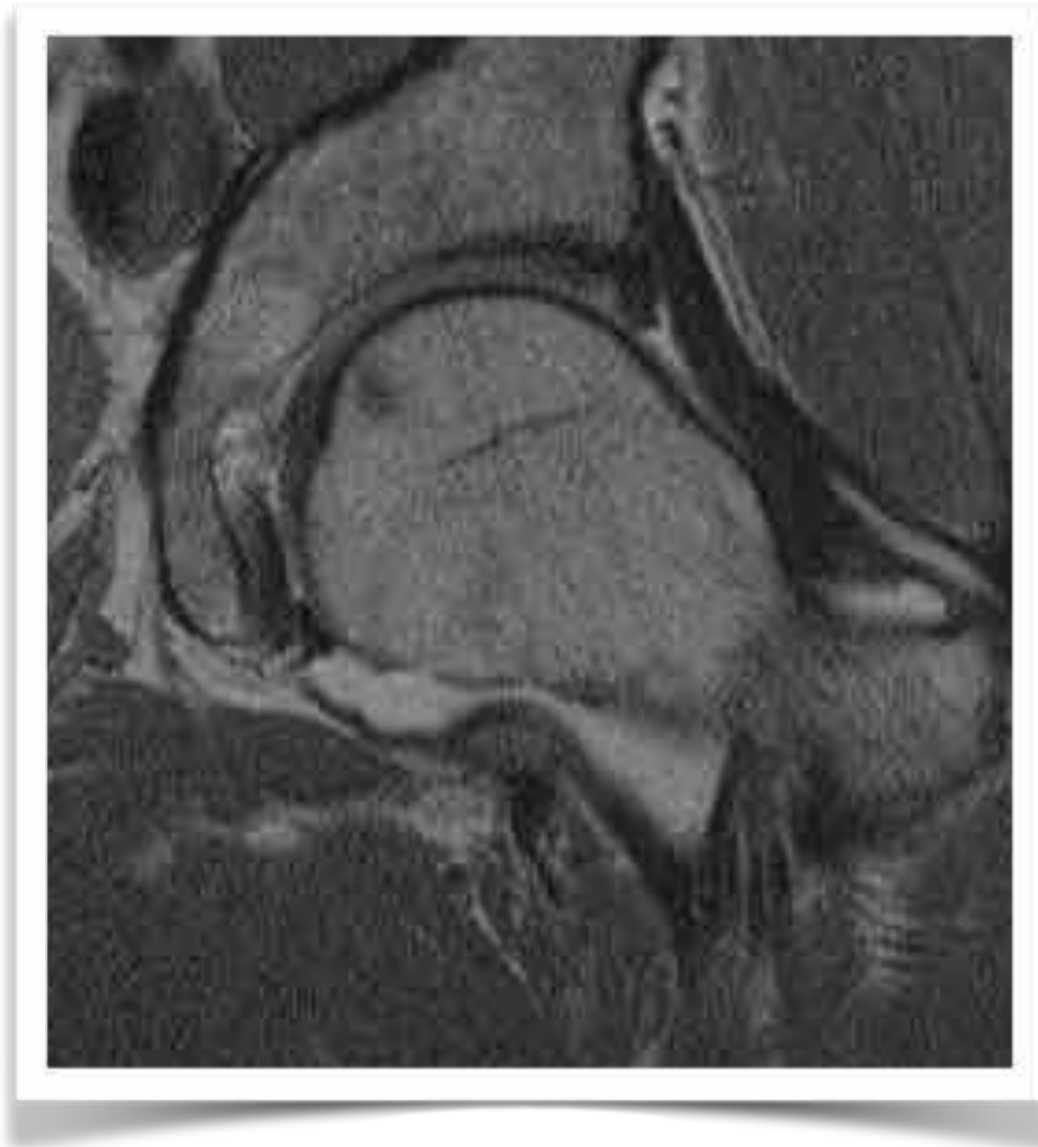
UNIVERSITÀ
DEGLI STUDI
DI FERRARA
- EX LAORE FRUCTUS -

TONNIS

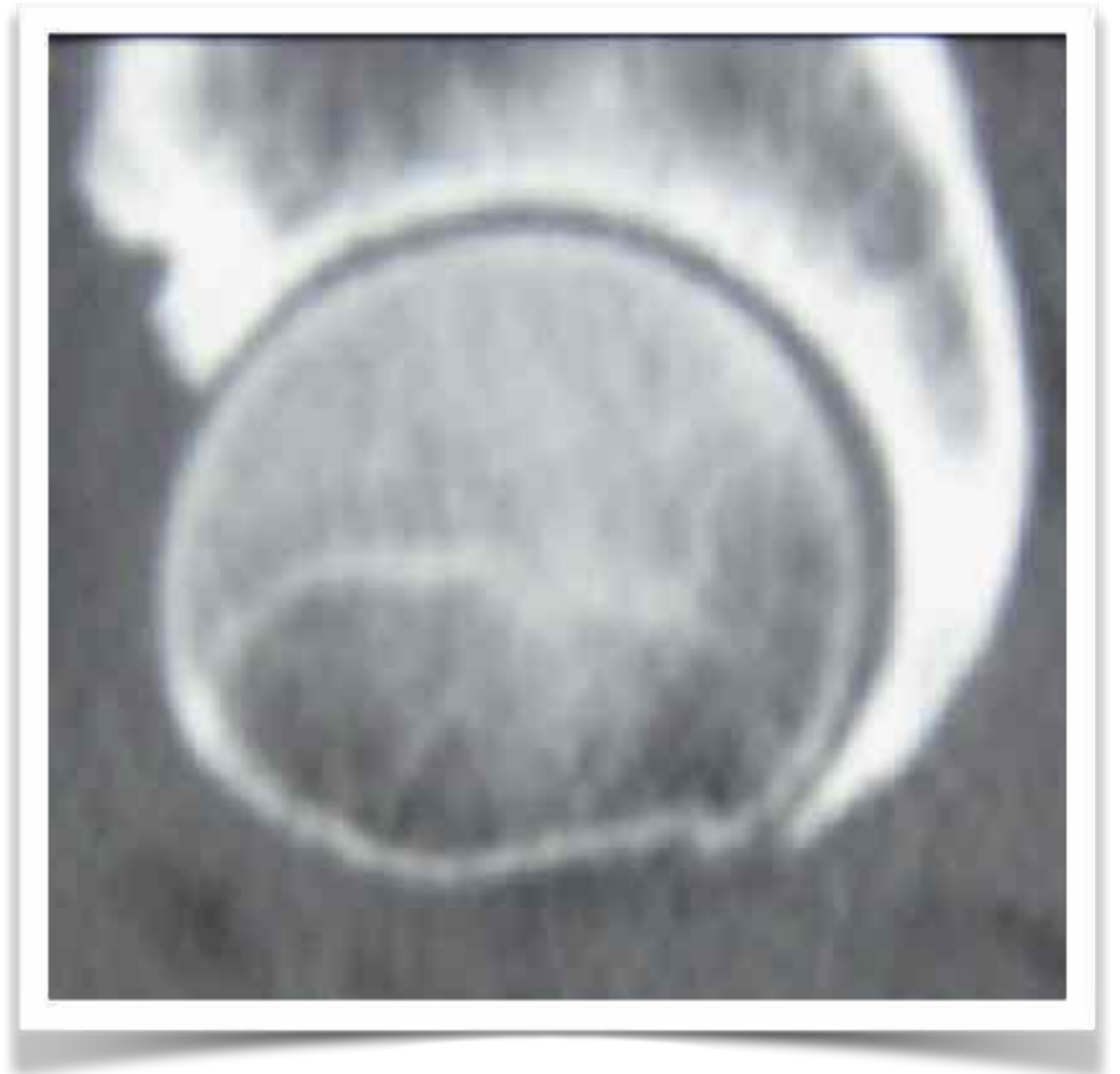

GVM
CARE & RESEARCH

IMAGING

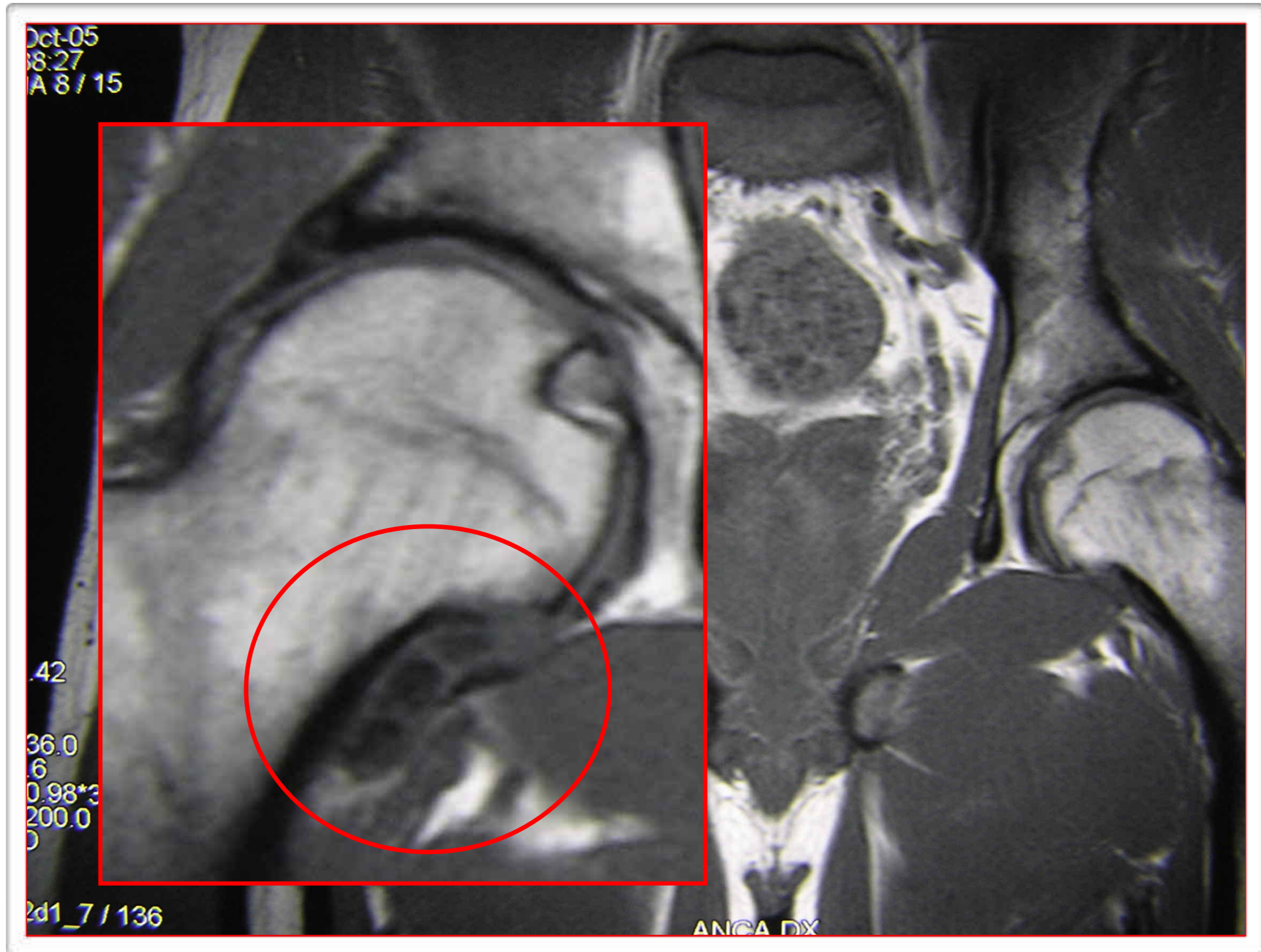


RMN

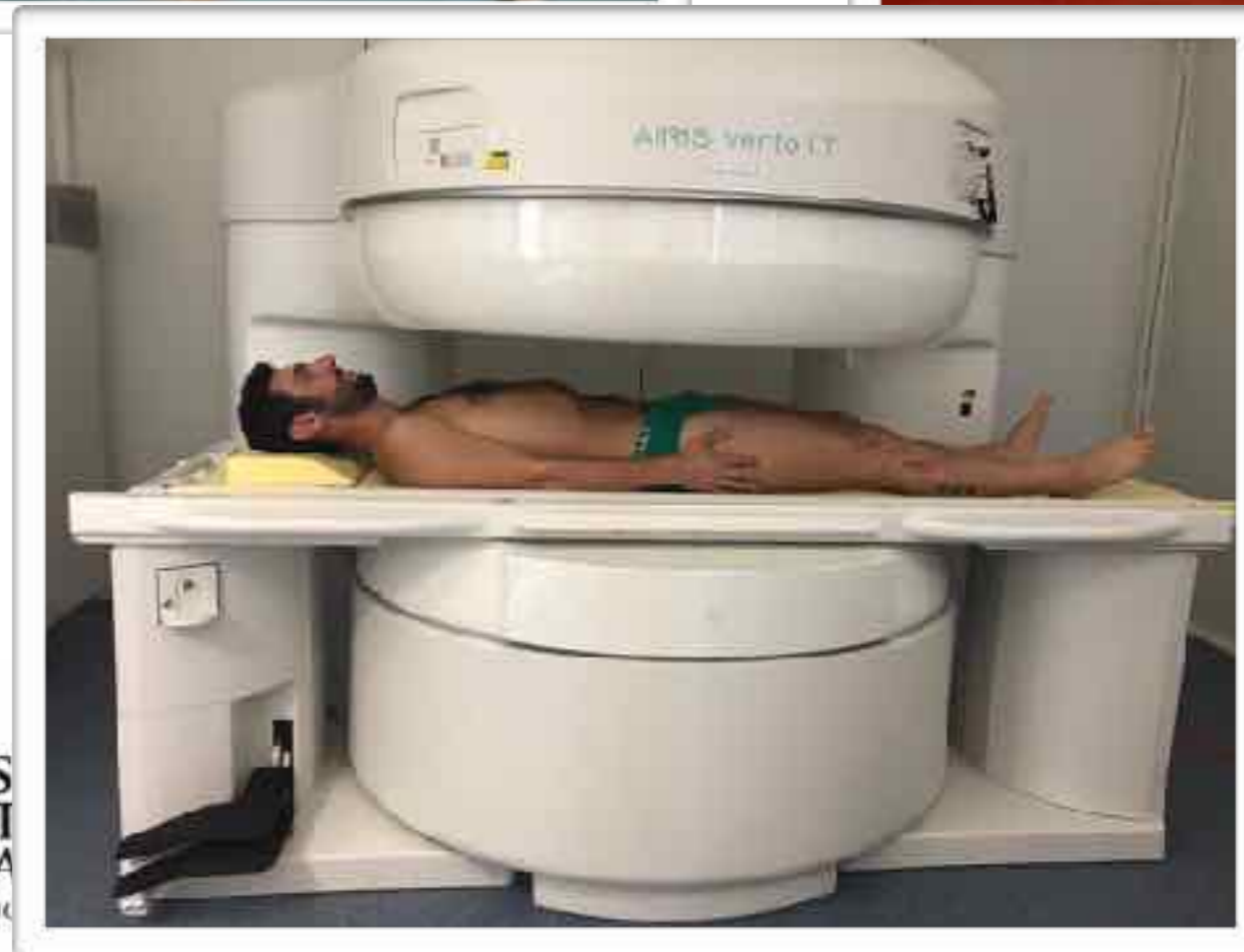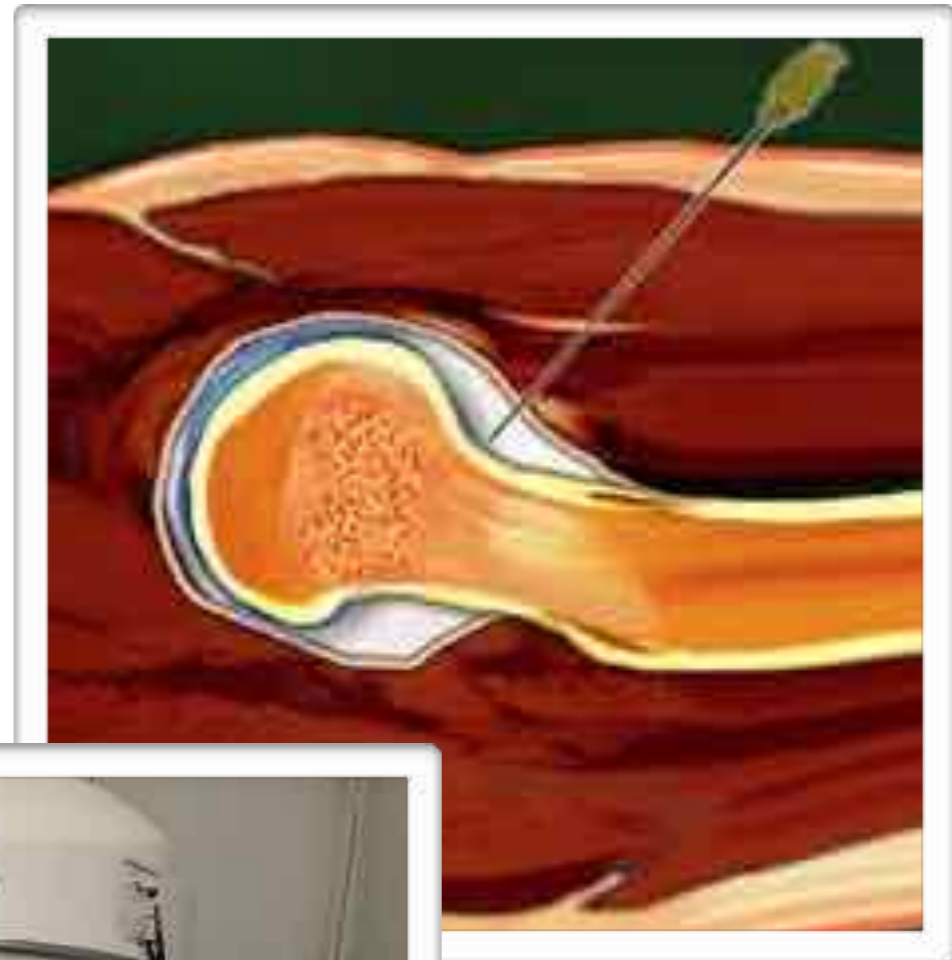

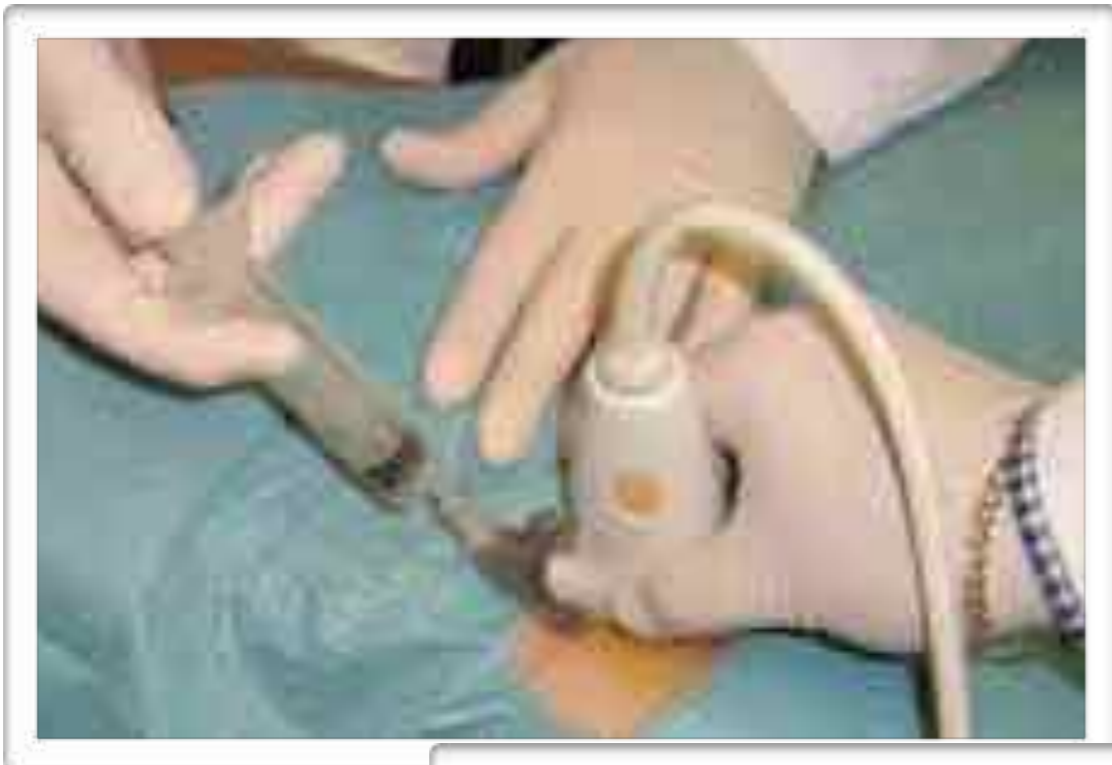
TAC

CONDROMATOSI



ARTRO-RMN



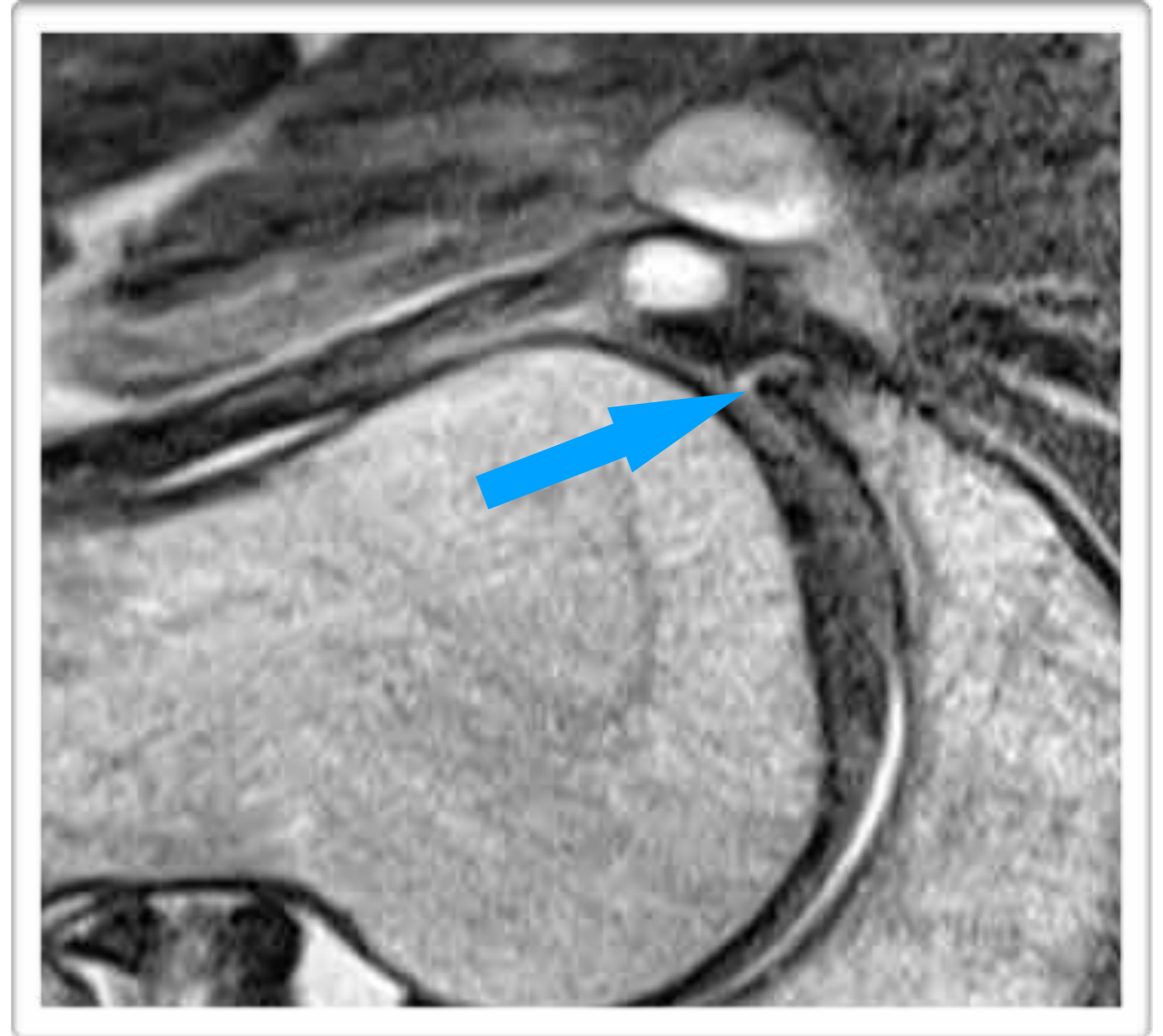
UNIVERSITÀ
DEGLI STUDI
DI FERRARA
- EX LAURE FRUGI



GVM
CARE & RESEARCH

COSA CHIEDIAMO ALL'ARTRO-RMN?

- LESIONE LABBRO ACETABOLARE
- CONDROPATIA
- PATOLOGIA SINOVIALE
- INSTABILITA'



UNIVERSITÀ
DEGLI STUDI
DI FERRARA
- EX LABORE FRUCTUS -

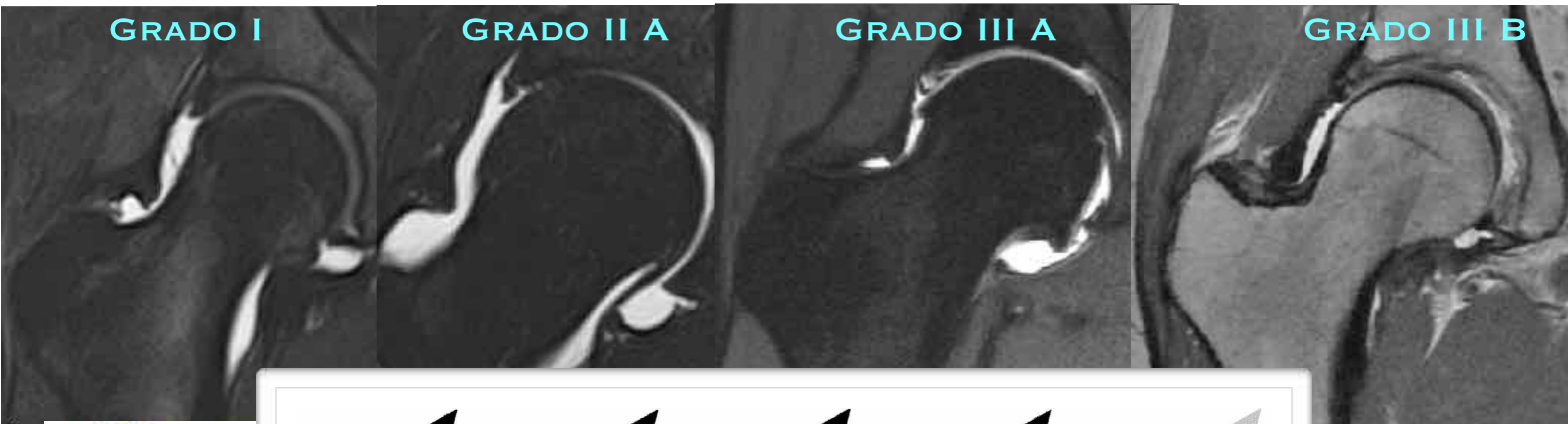


GVM
CARE & RESEARCH

LESIONI LABBRO ACETABOLARE

Classification of the acetabular labra according to their signal intensity on MR images and corresponding fast spin-echo MR images (2,000/16; echo train length, nine; matrix, 512 × 384; 4-mm-thick sections; field of view, 20 cm; three signals acquired).

ABE ET AL.
RADIOLOGY 2000



Grade 1




Grade 2A



Grade 2B



Grade 3A



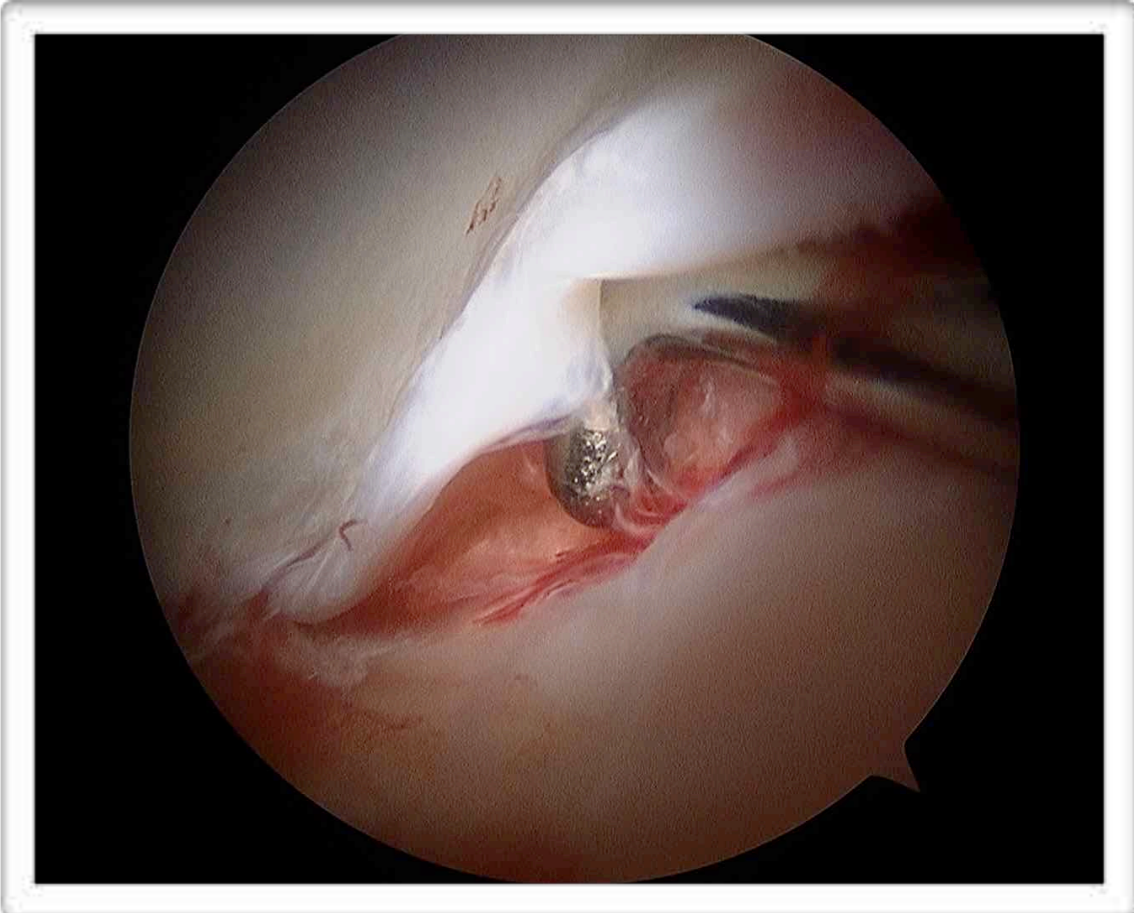
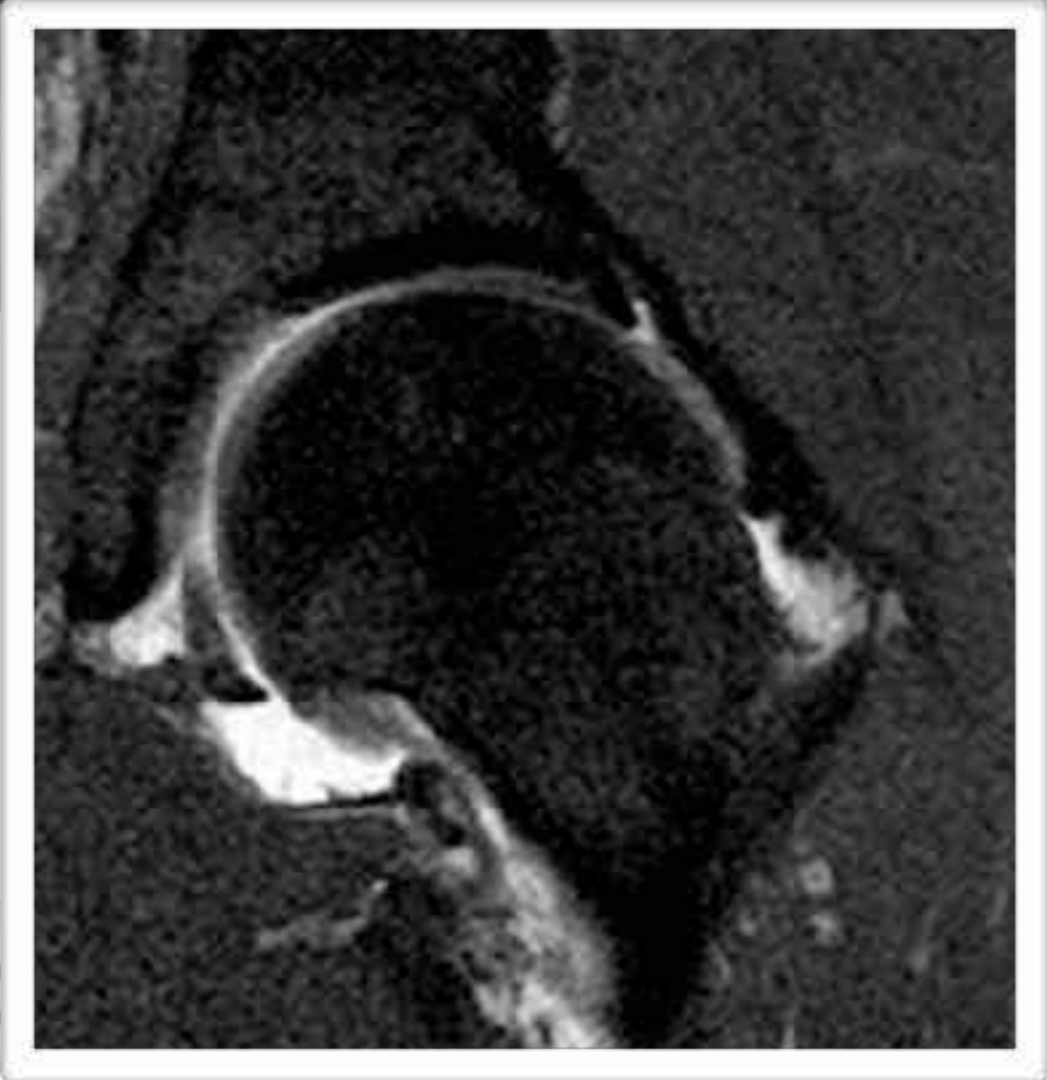
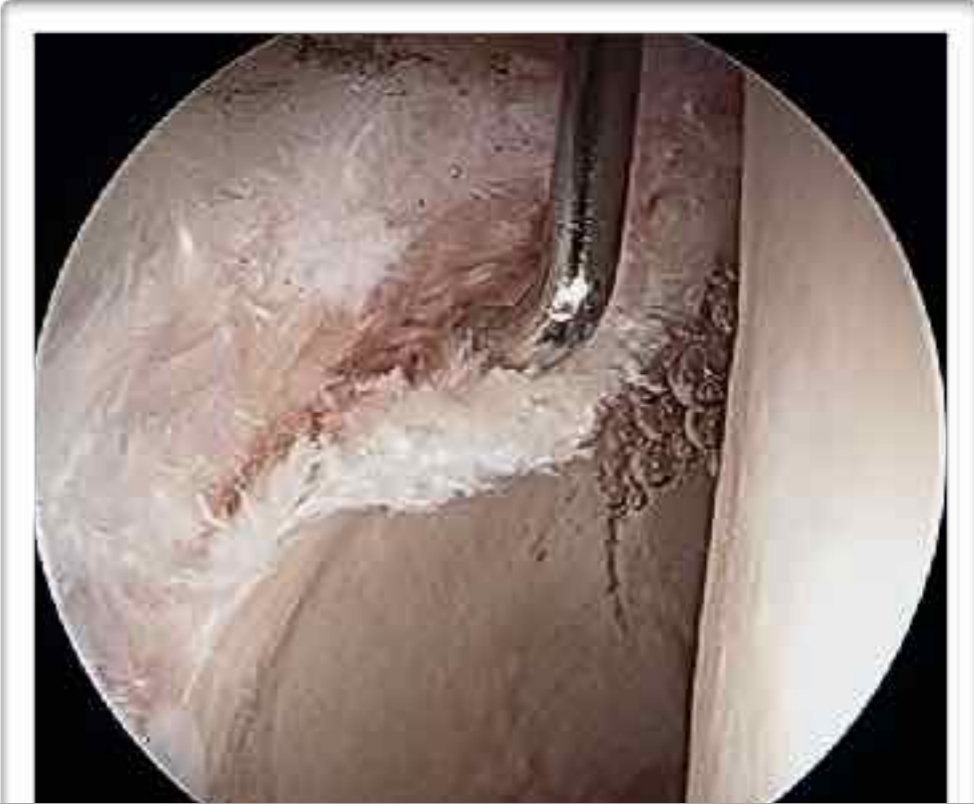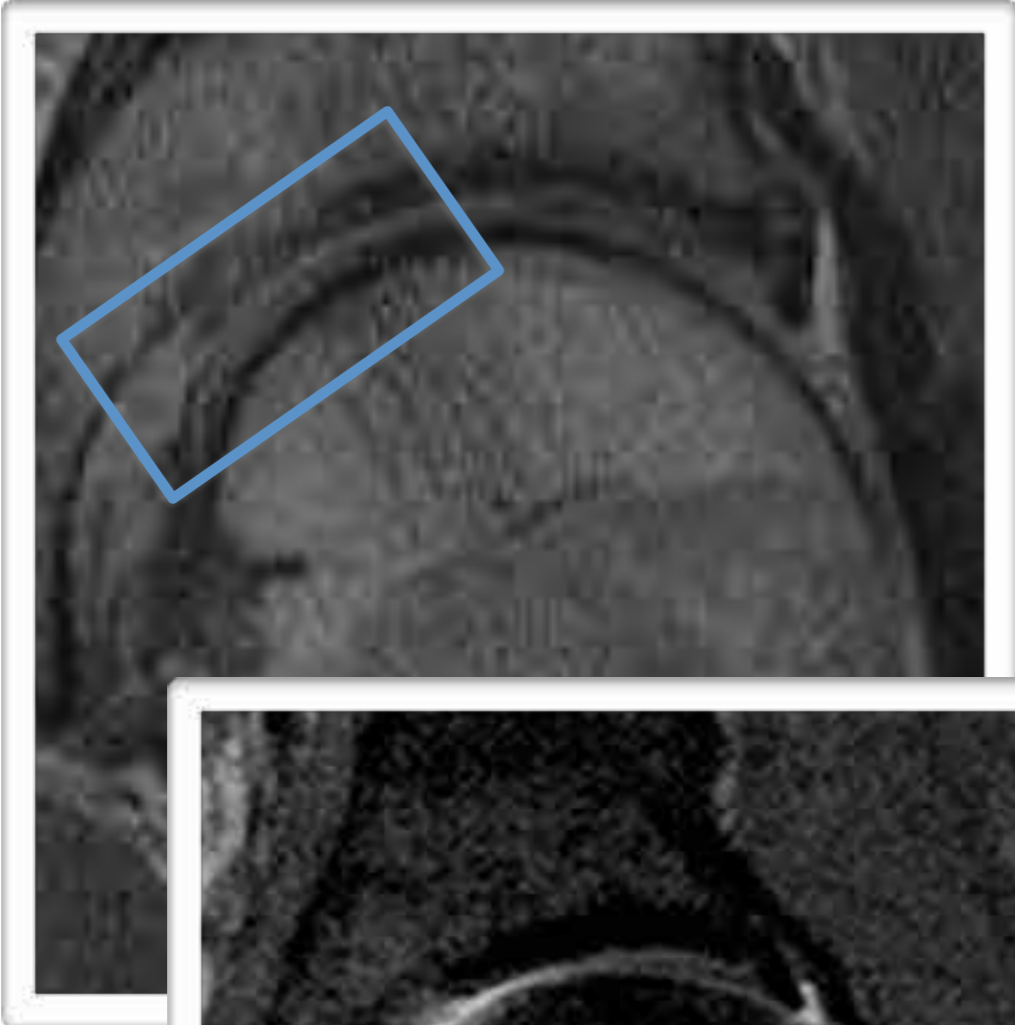
Grade 3B



DDP
EX

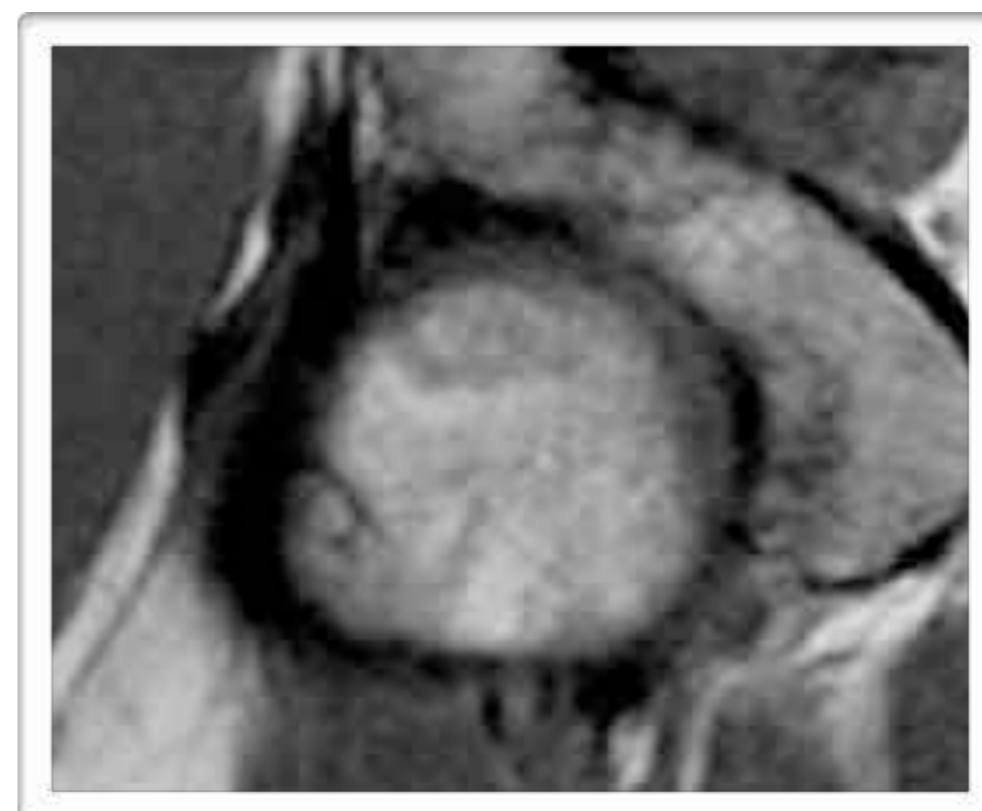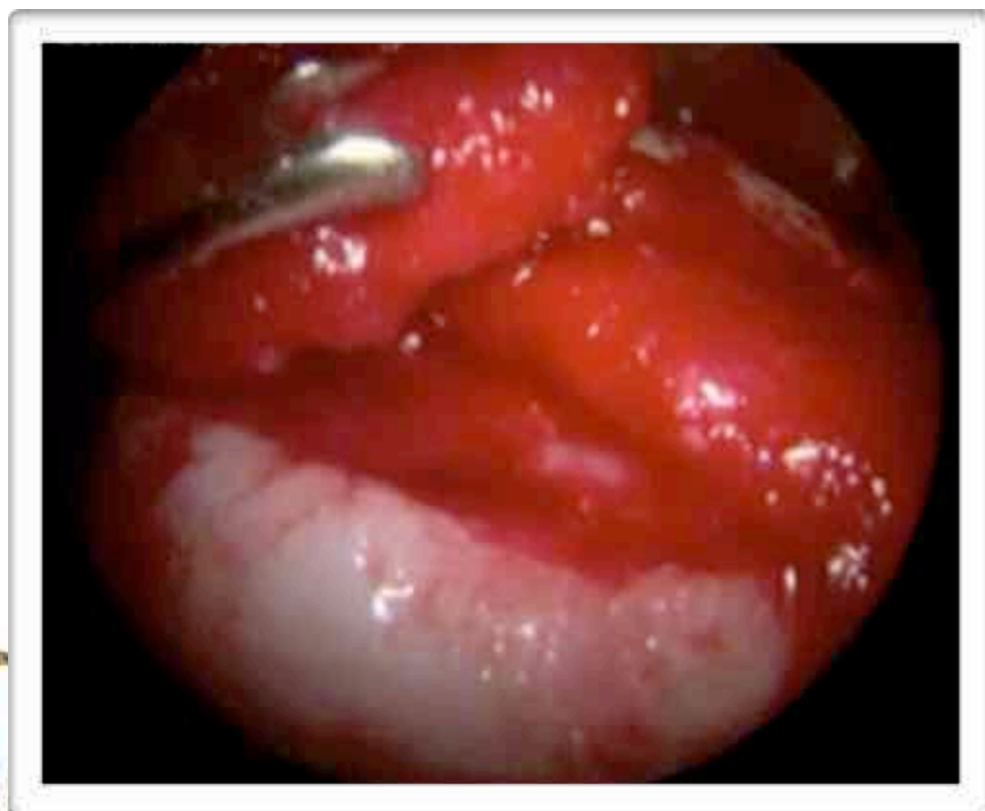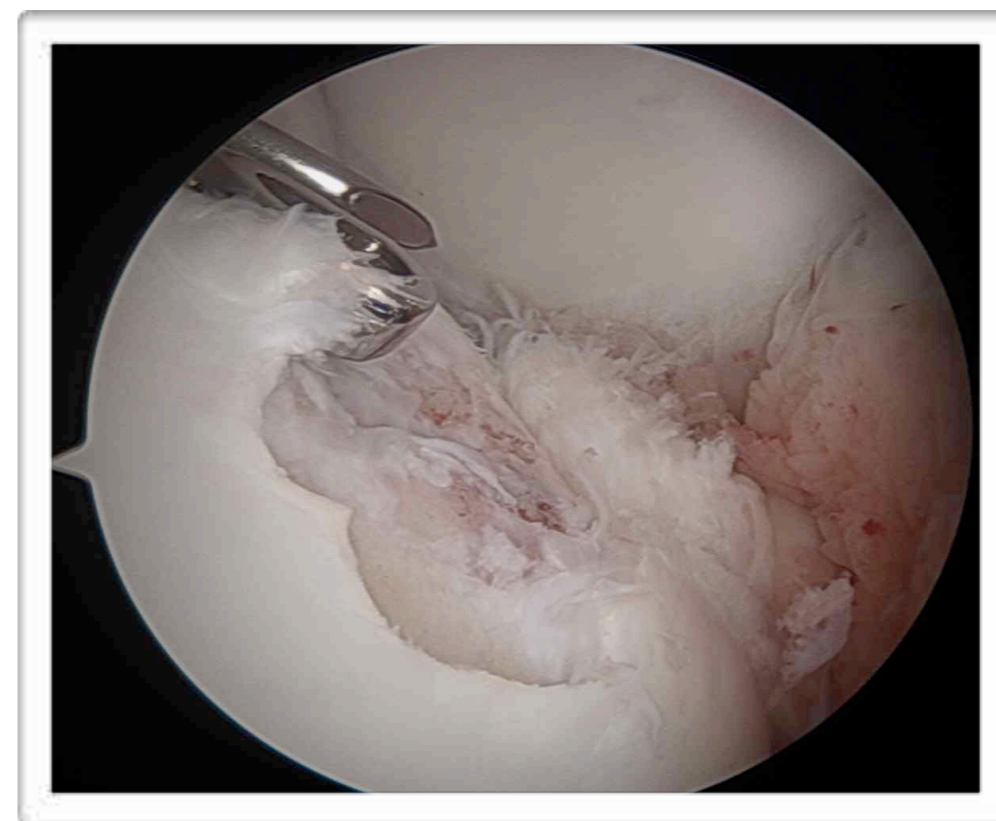
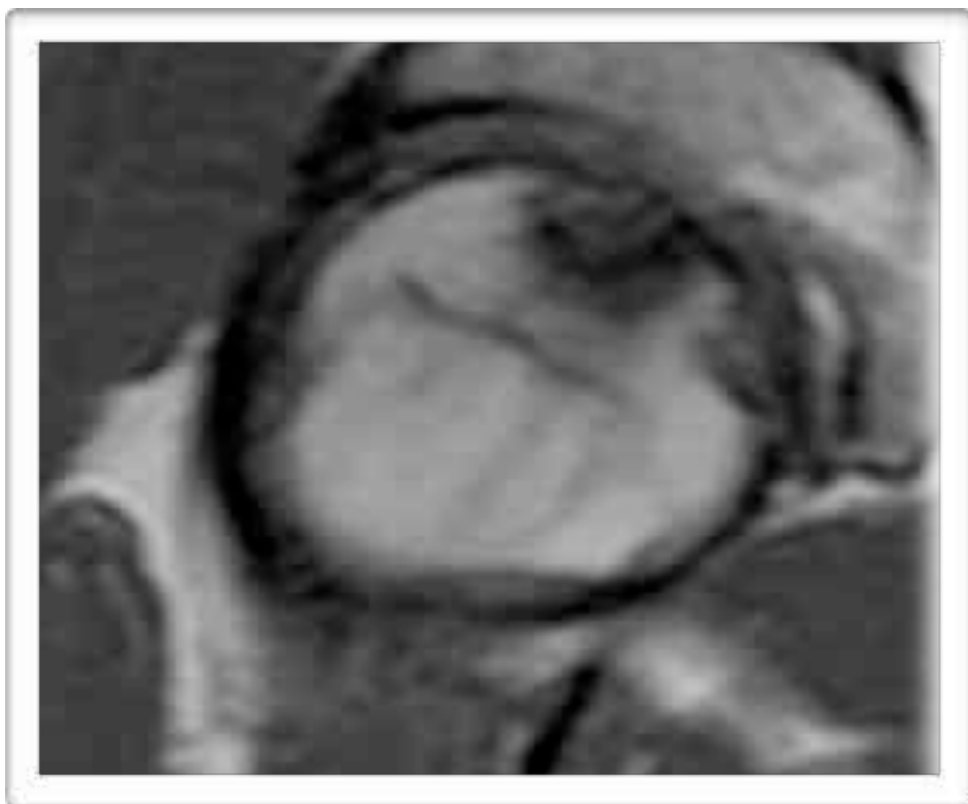
GVM
CARE & RESEARCH

CONDROPATIE ACETABOLO



DDP

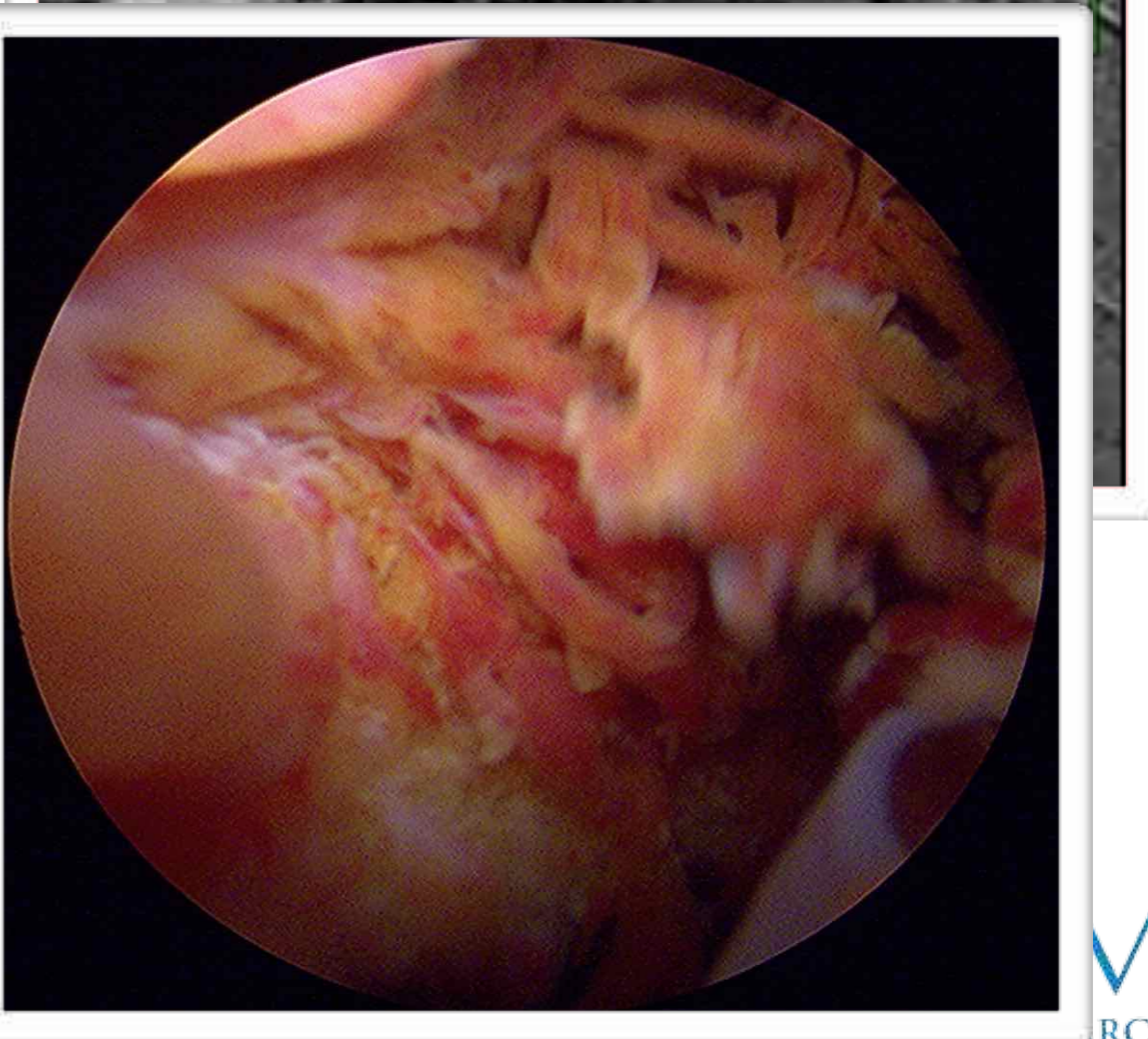
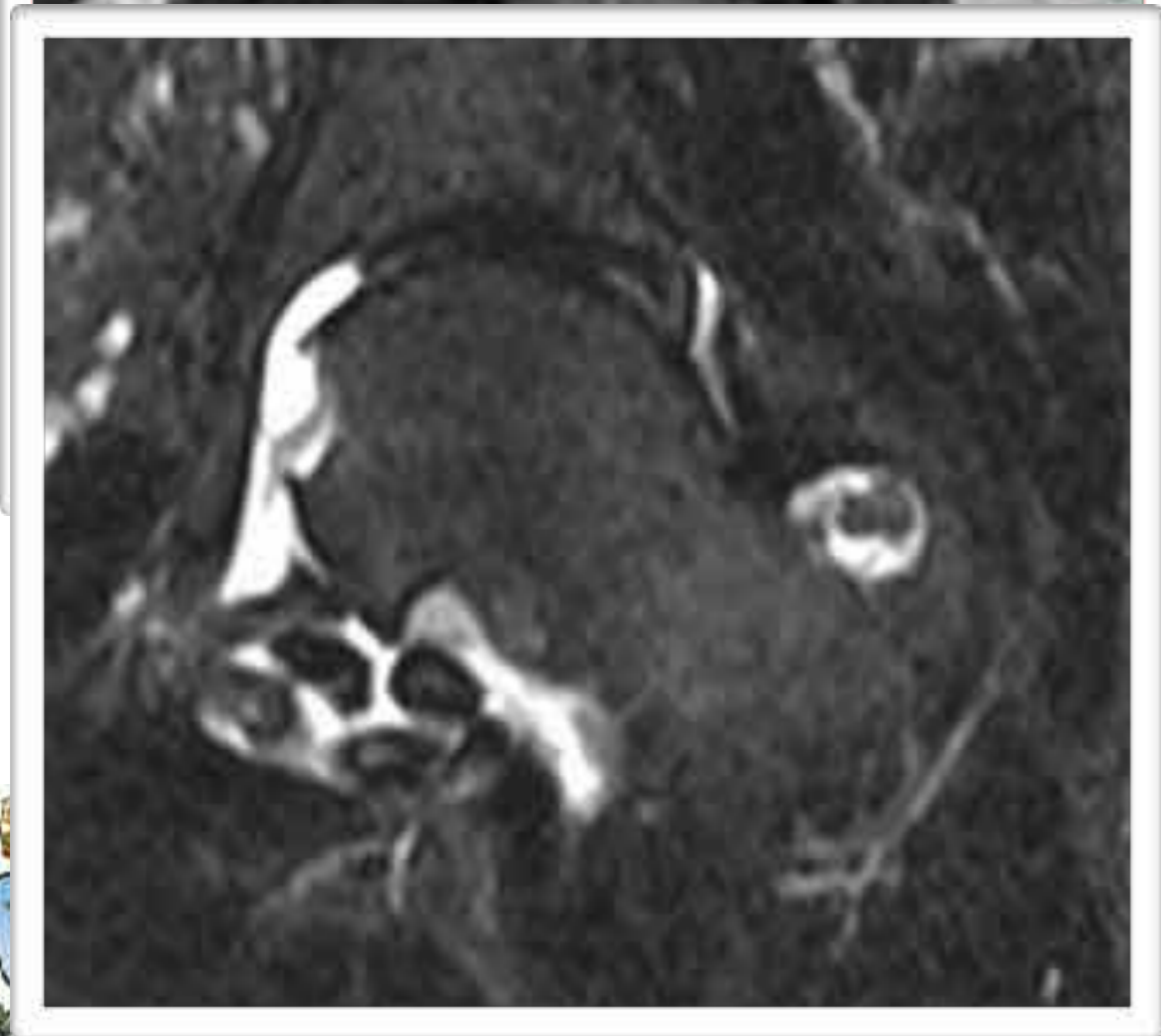
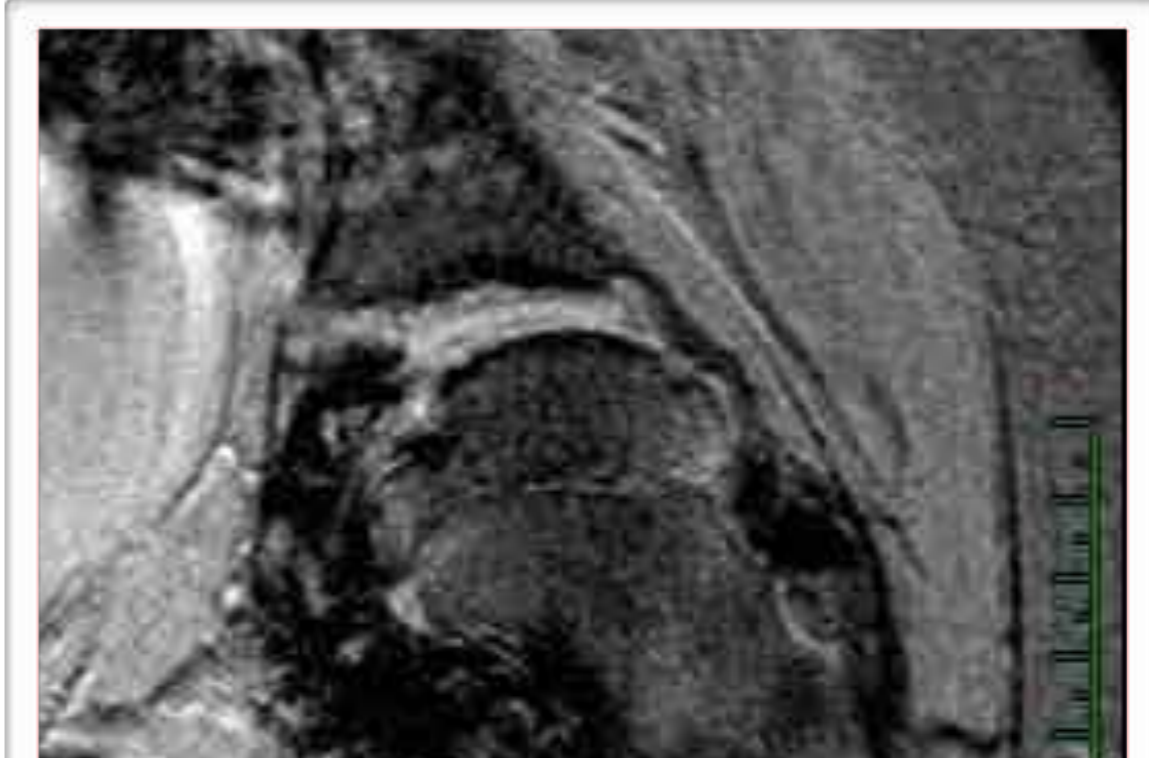
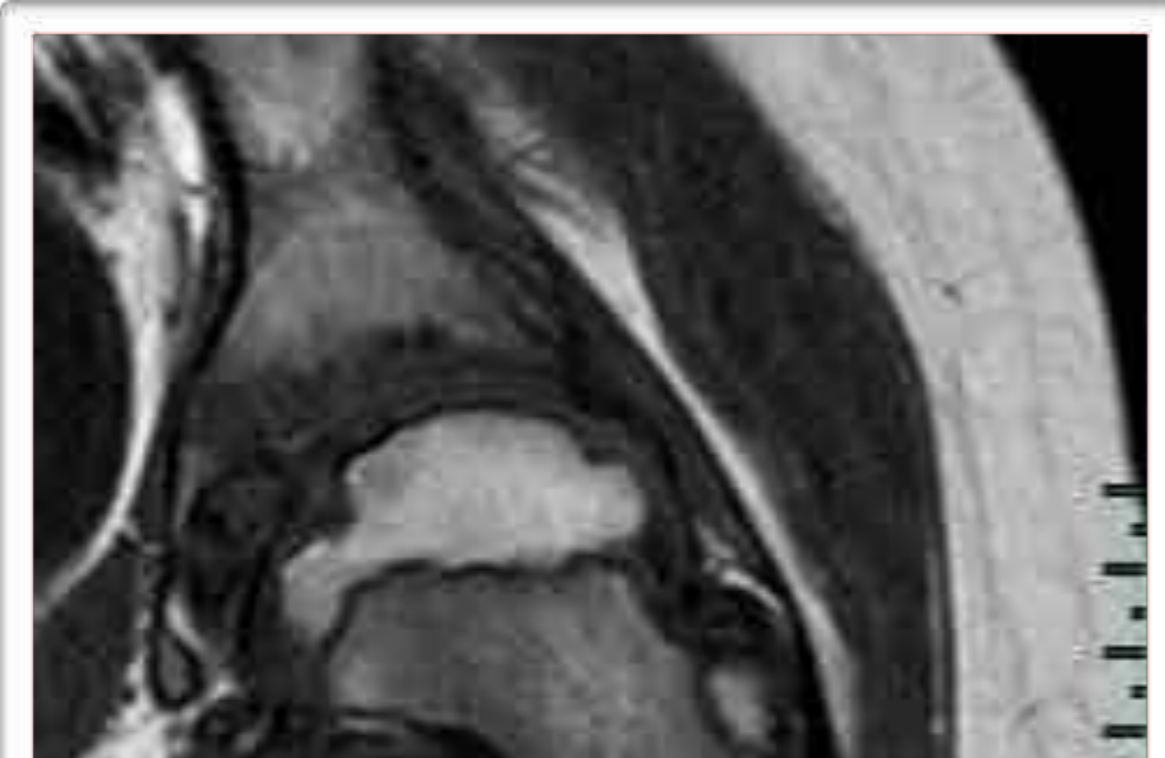
CONDROPATIE TESTA FEMORALE



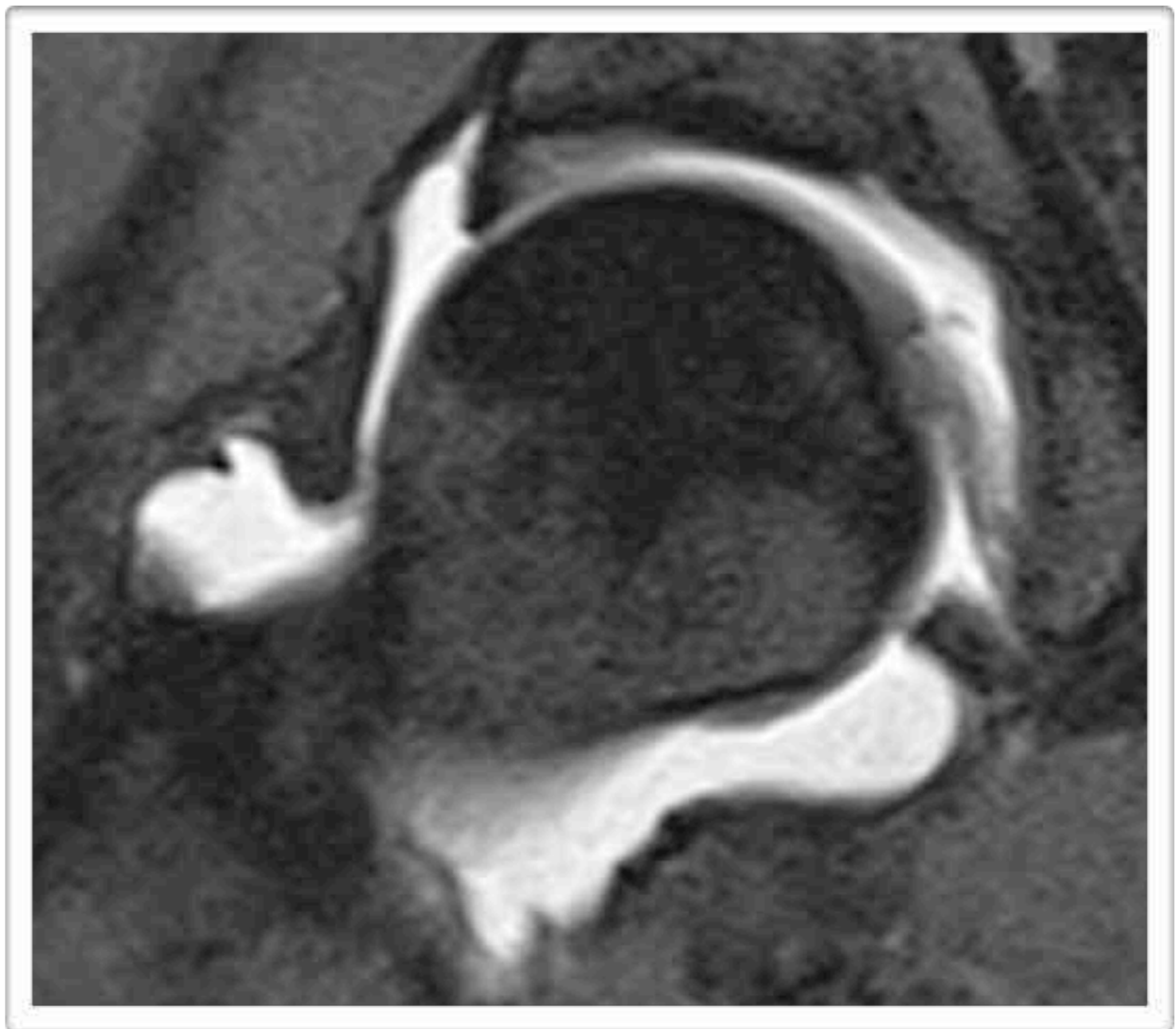
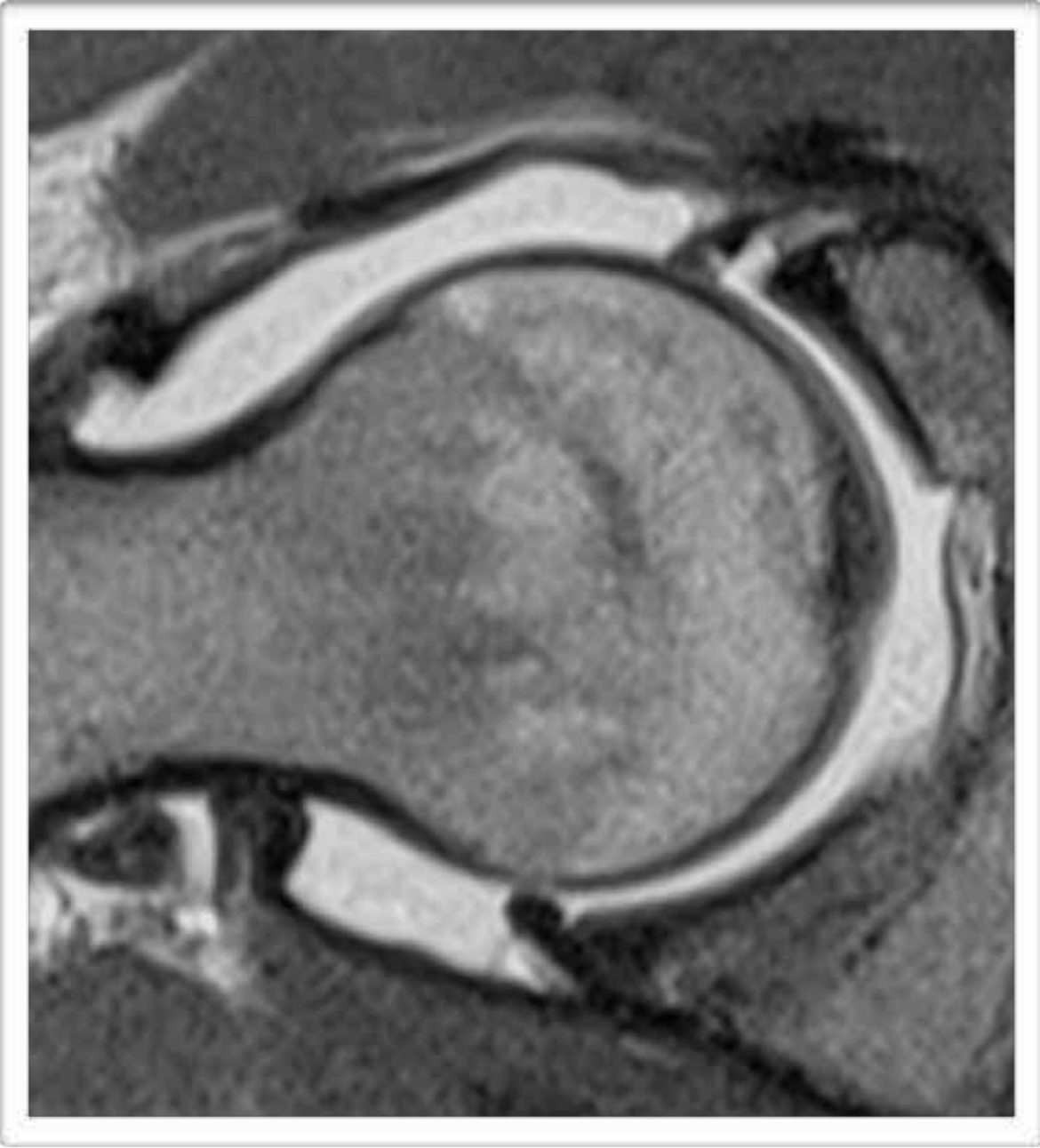
DI FERRARA
- EX LAORE FRUCTUS -

UM
CARE & RESEARCH

SINOVITE VILLO NODULARE PIGMENTOSA



LASSITA' CAPSULARE



30ML INTRA-ARTICULAR CONTRAST !!!

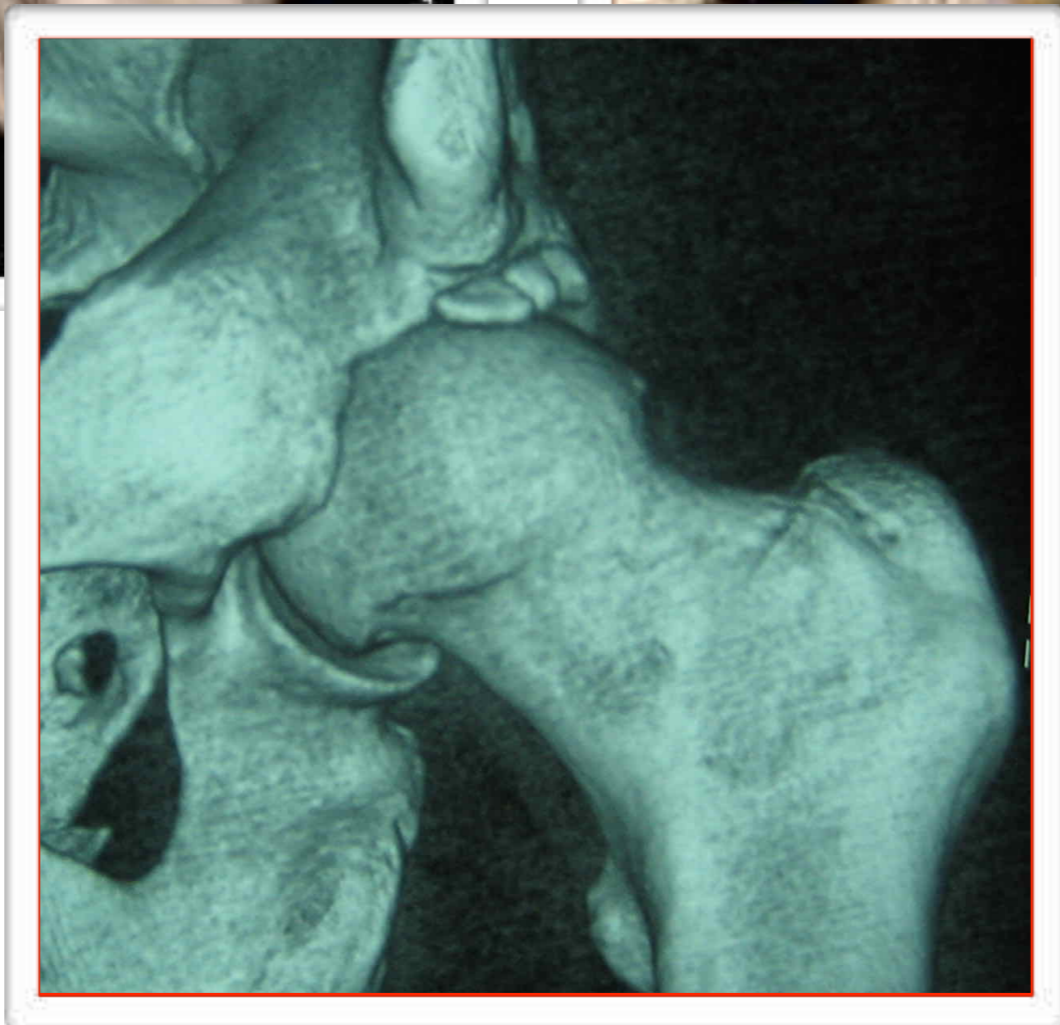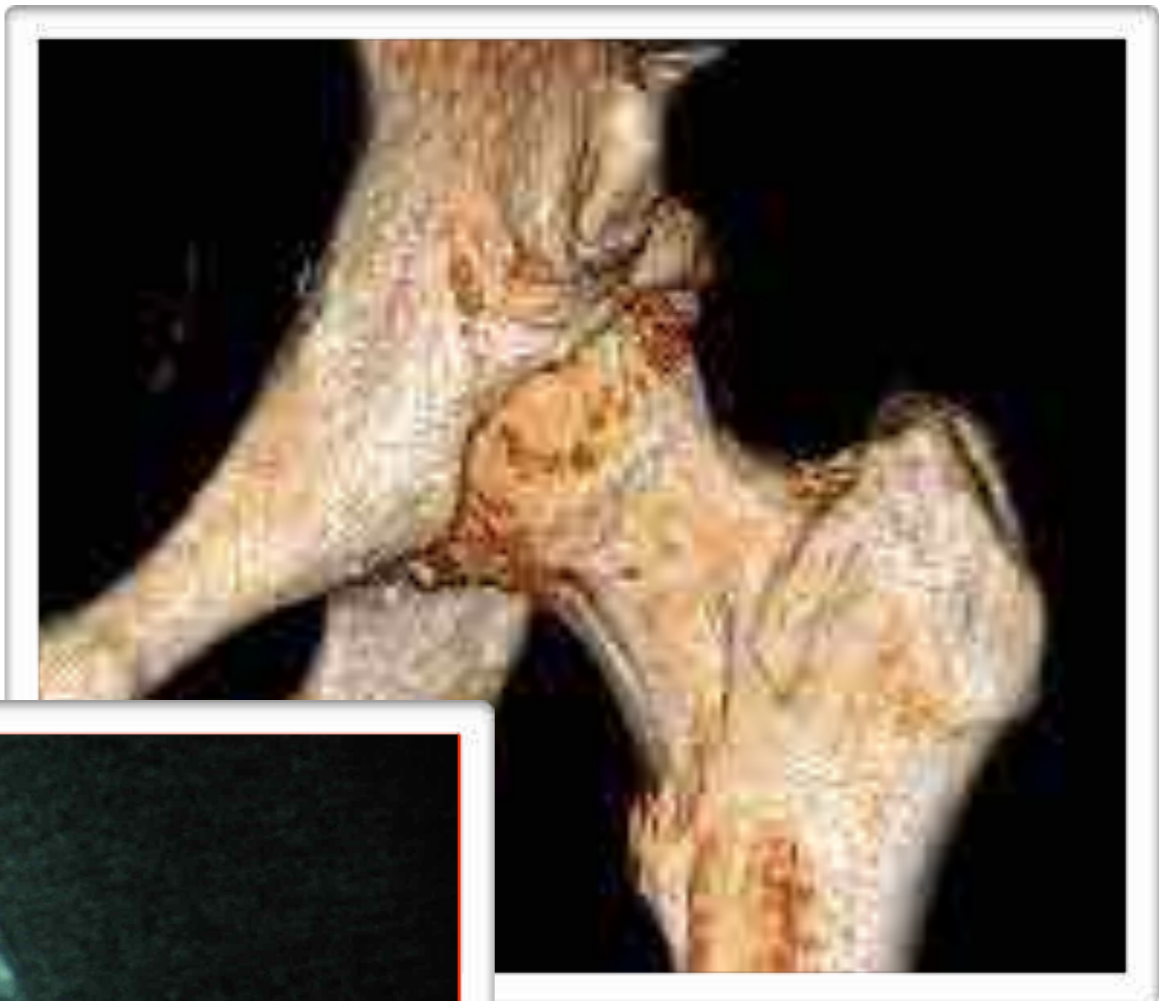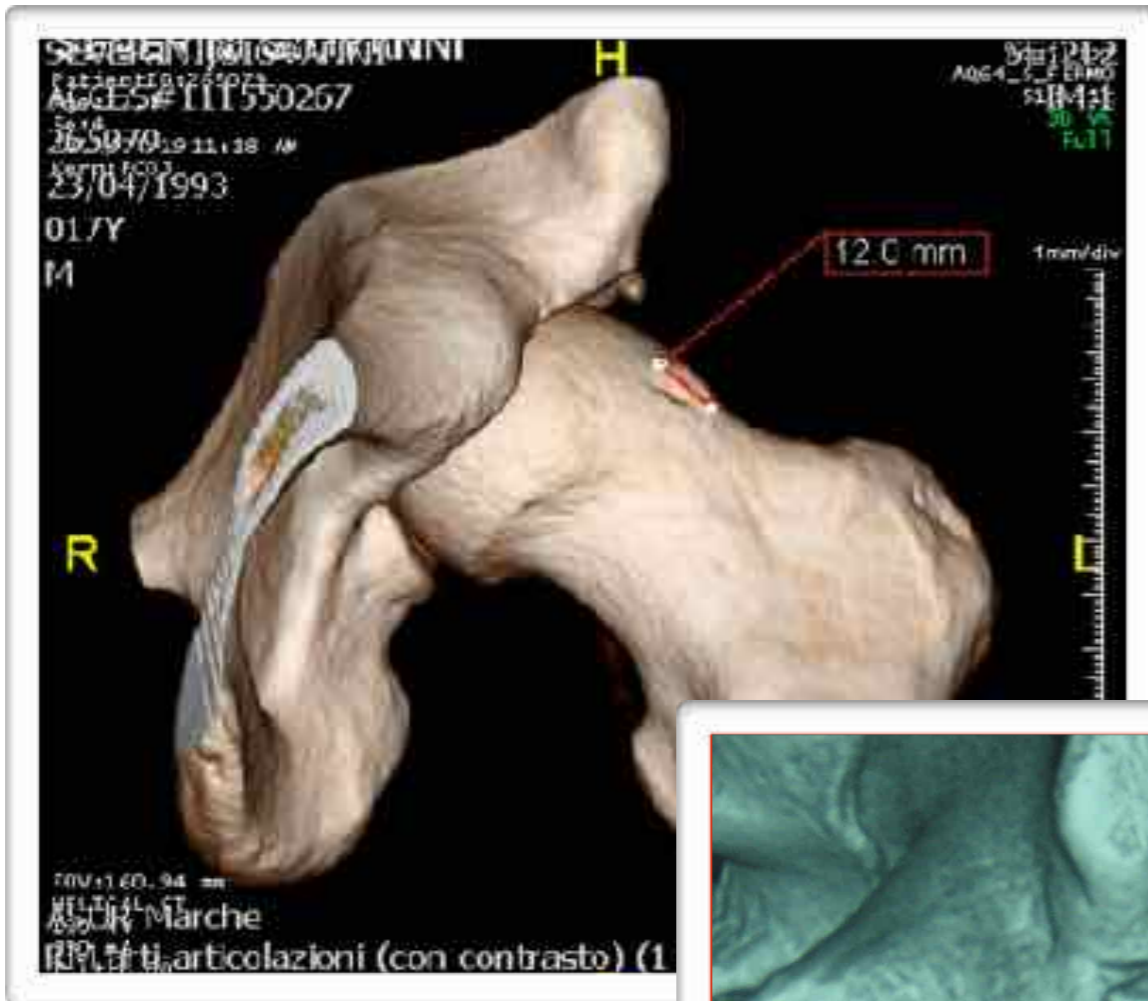


UNIVERSITÀ
DEGLI STUDI
DI FERRARA
- EX LAORE FRUCTUS -



GVM
CARE & RESEARCH

TAC-3D

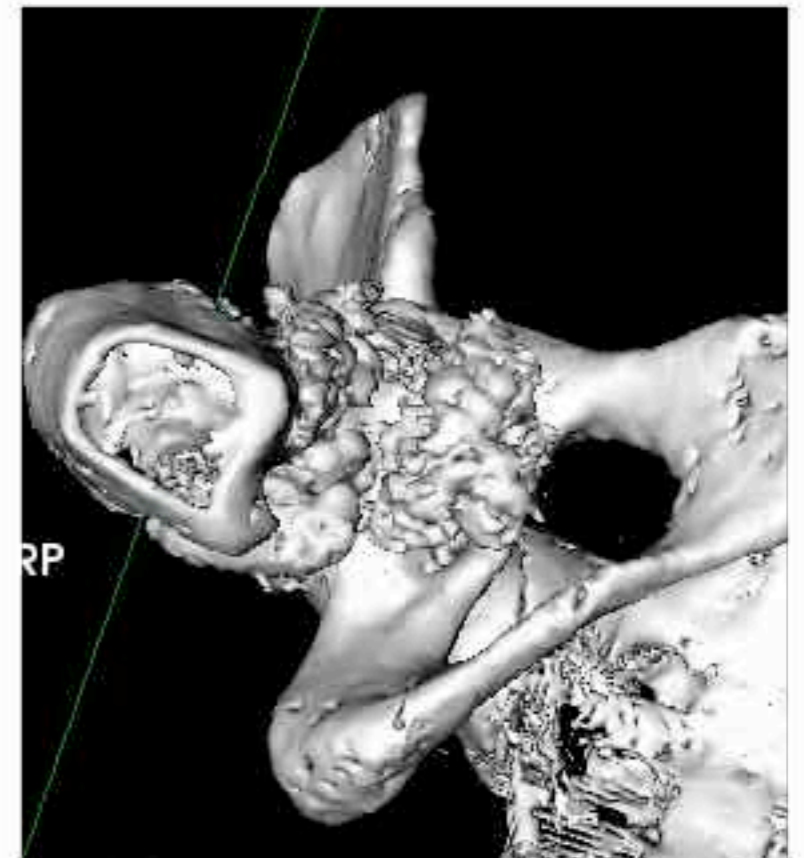
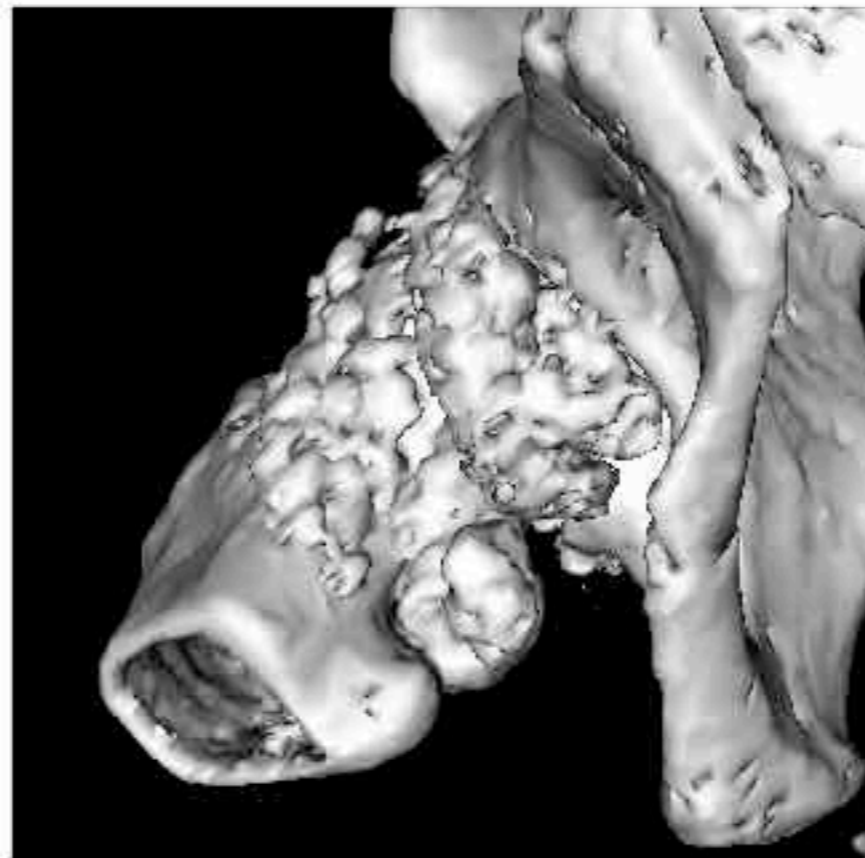
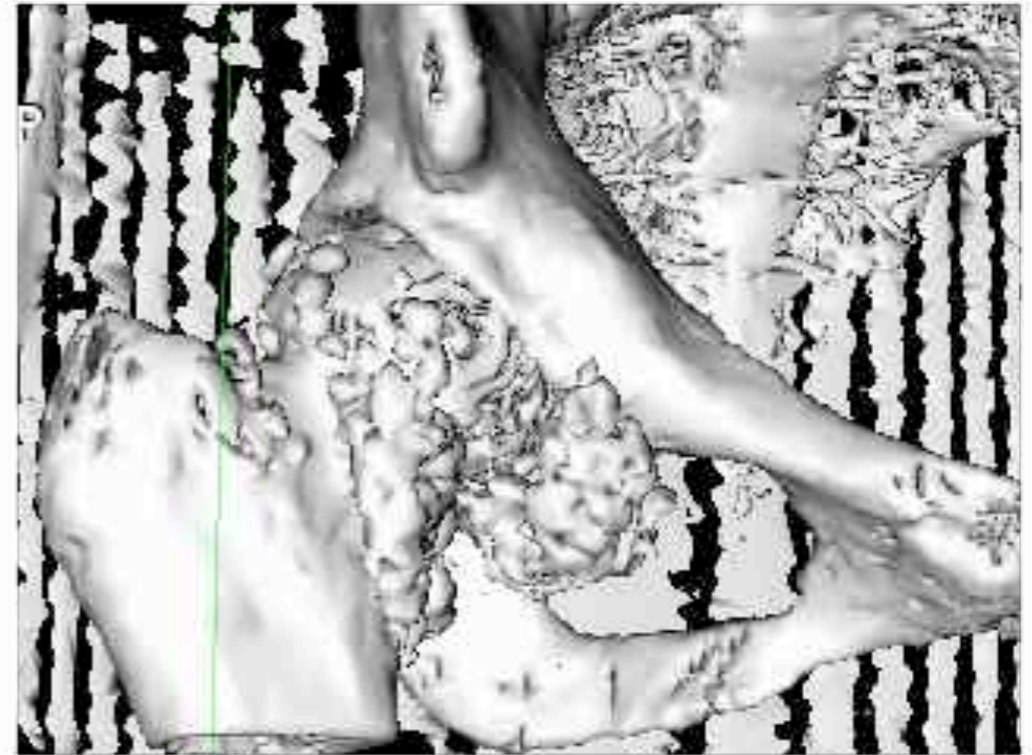
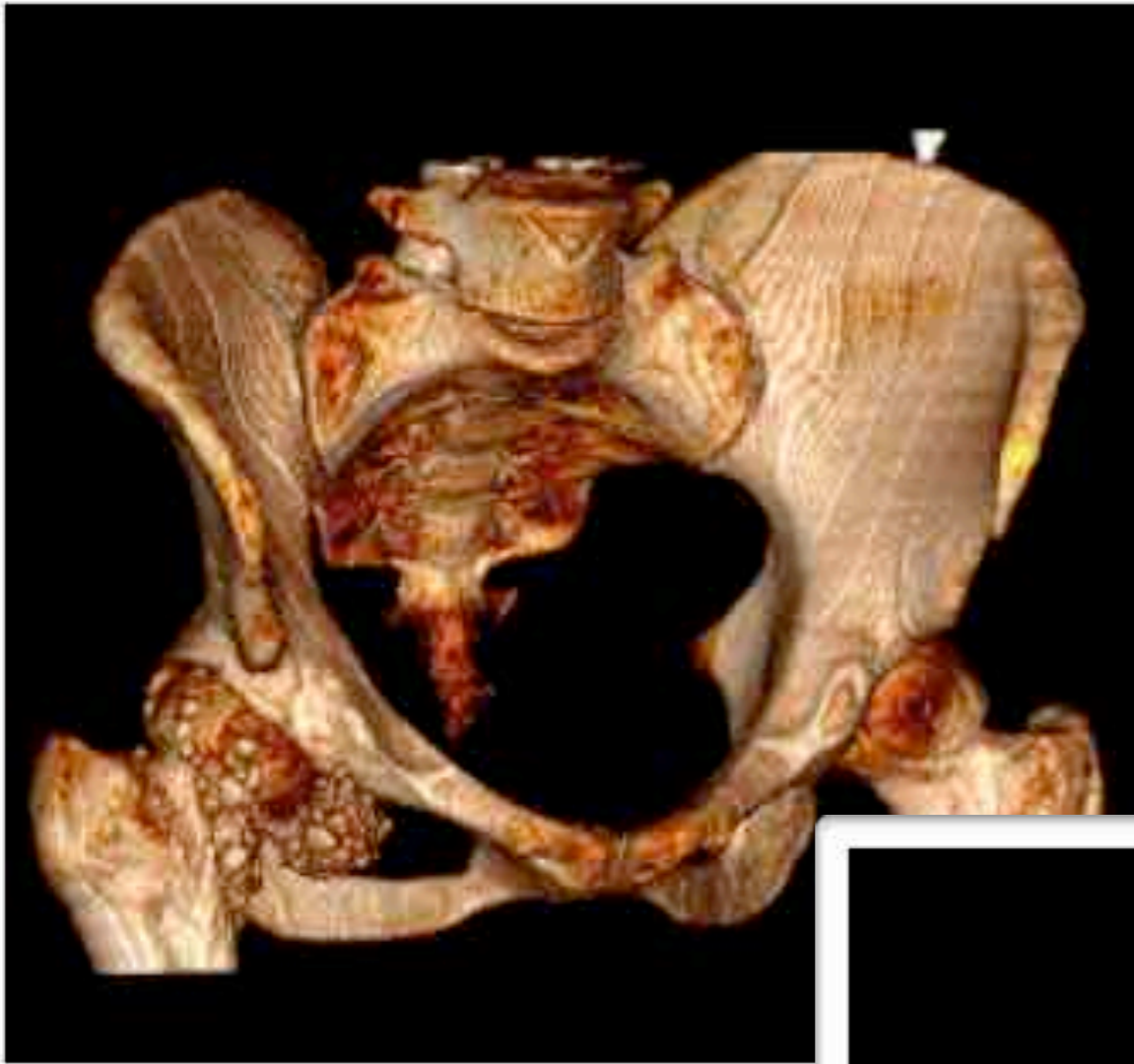

UNIVERSITÀ
DEGLI STUDI
DI FERRARA
- EX LABORE FRUCTUS -



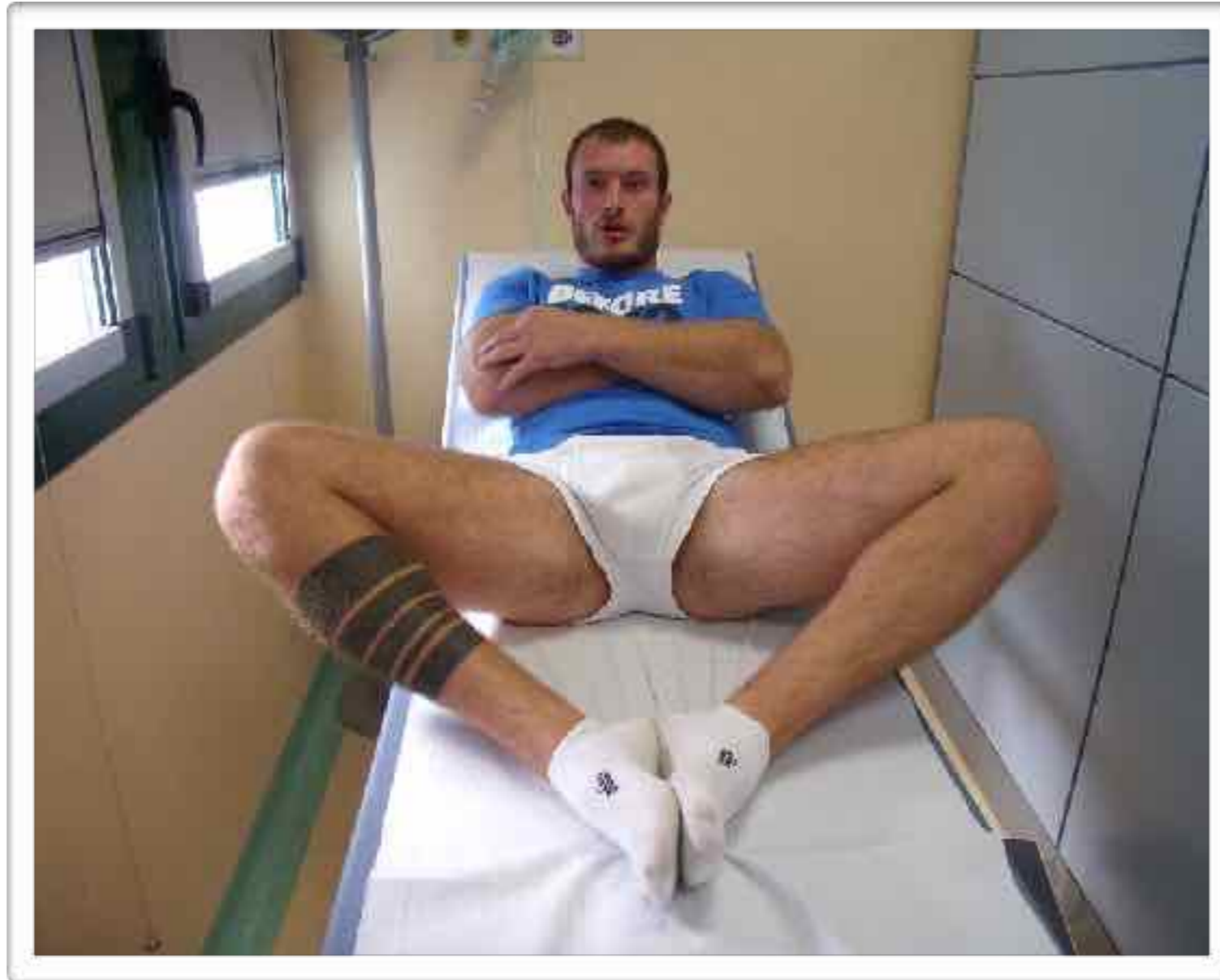GVM
CARE & RESEARCH

TAC-3D



UNIVERSITÀ
DEGLI STUDI
DI FERRARA
- EX LABORE FRUCTUS -

LA RADIOLOGIA CONSENTE UNA DIAGNOSI PRECISA E COMPLETA



**E QUINDI CI CONDUCE AD UNA
CORRETTA INDICAZIONE TERAPEUTICA**



UNIVERSITÀ
DEGLI STUDI
DI FERRARA
- EX LAORE FRUCTUS -



GVM
CARE & RESEARCH